



Institut de la Main  
& du Membre Supérieur

# Arthroplasties digitales

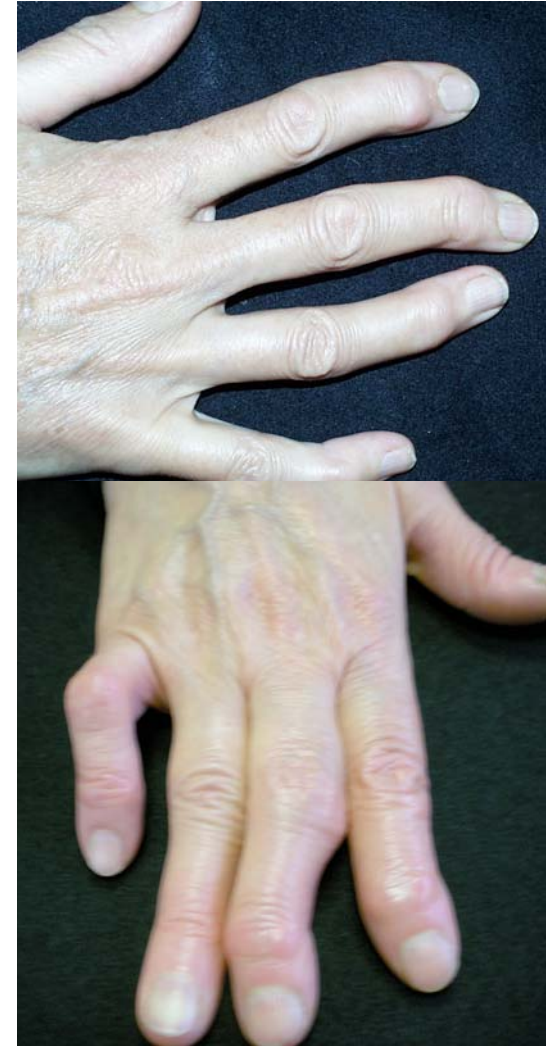
Dr Jean Luc PELLAT



Institut de la Main  
& du Membre Supérieur

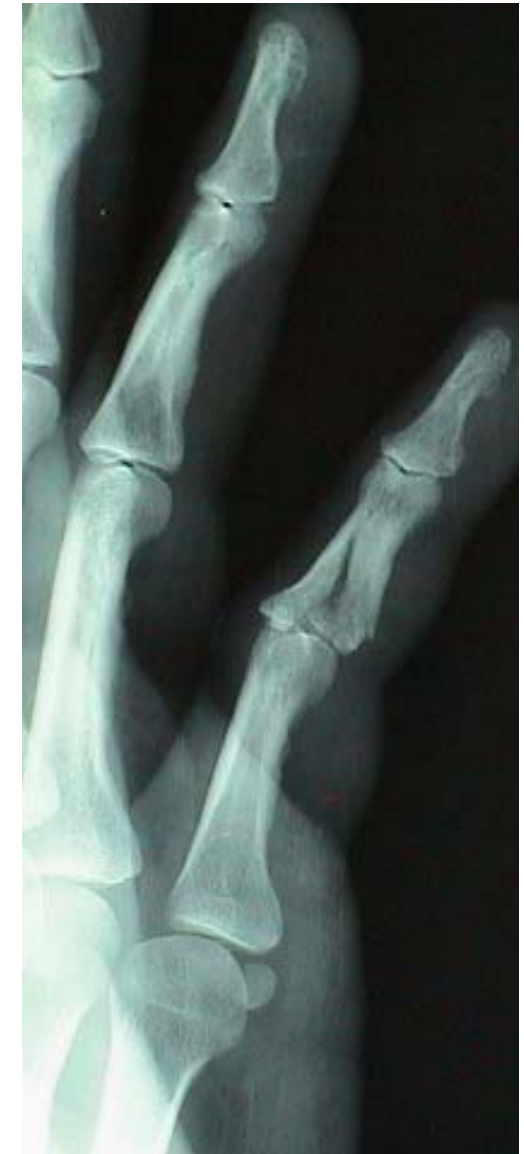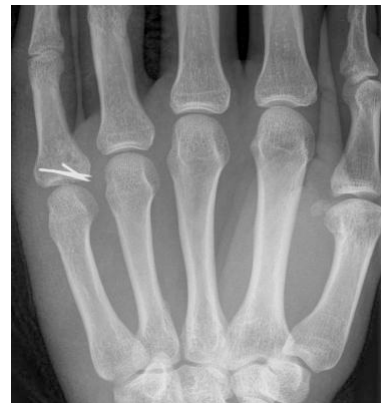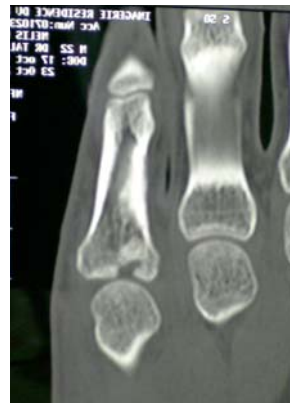
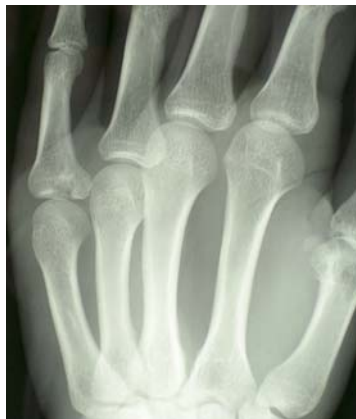# Arthrose digitale

- Femme
- Hérité



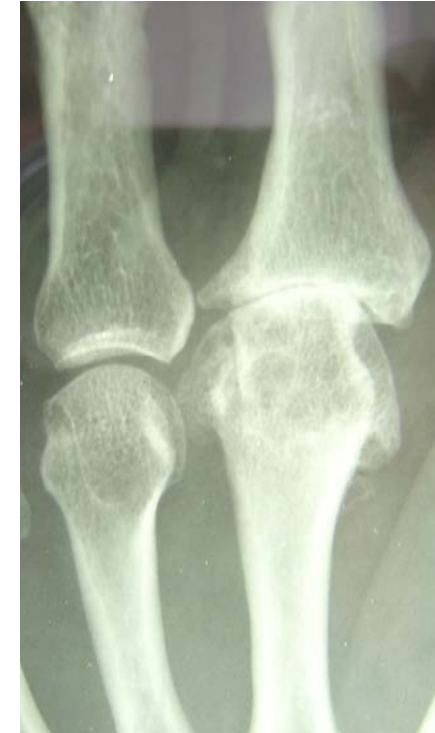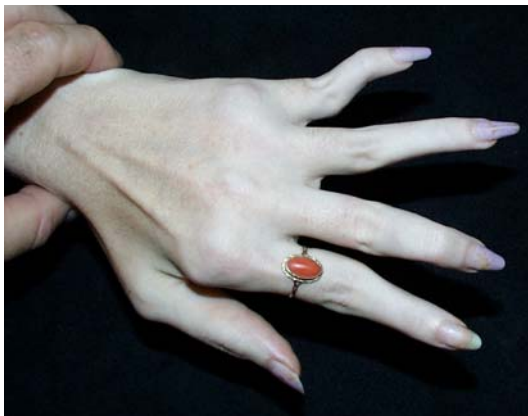# Arthrose digitale

- Post traumatiques :
  - fractures articulaires



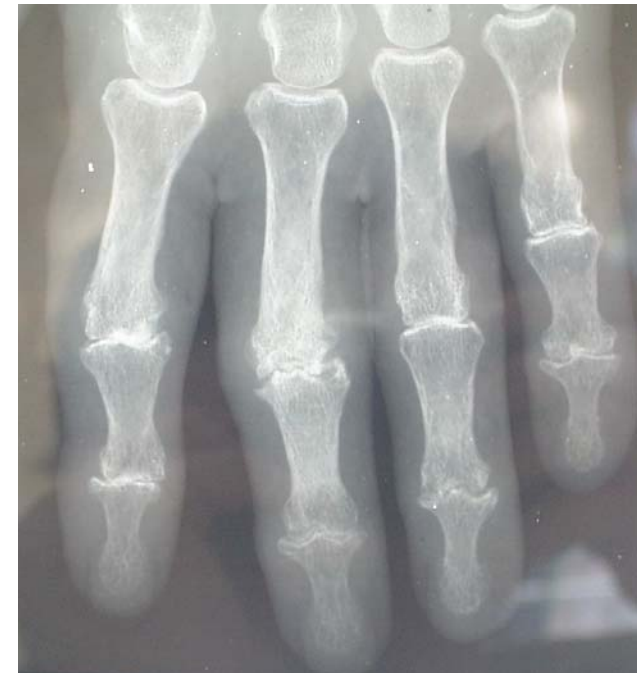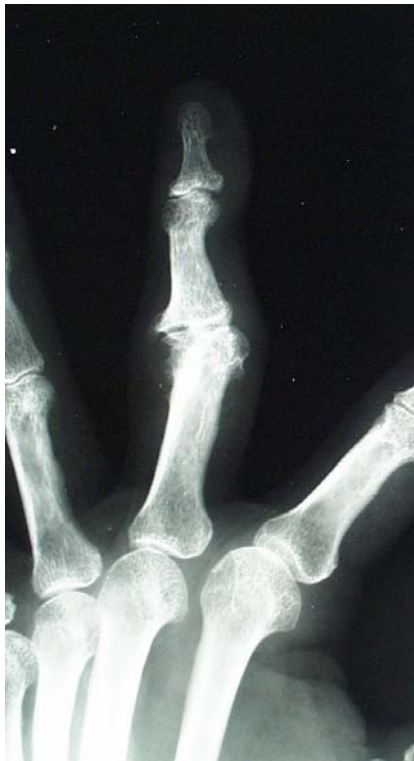# Arthrose digitale

- Maladies rhumatismales



# Paraclinique

- Radiographies : F + P +  $\frac{3}{4}$
- Scanner : pas systématique

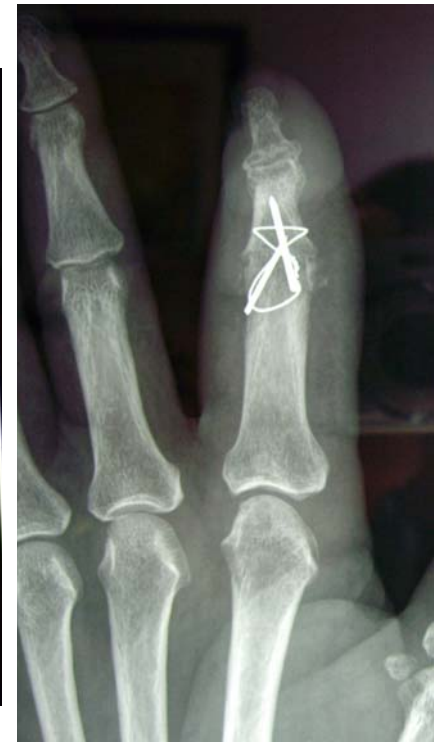
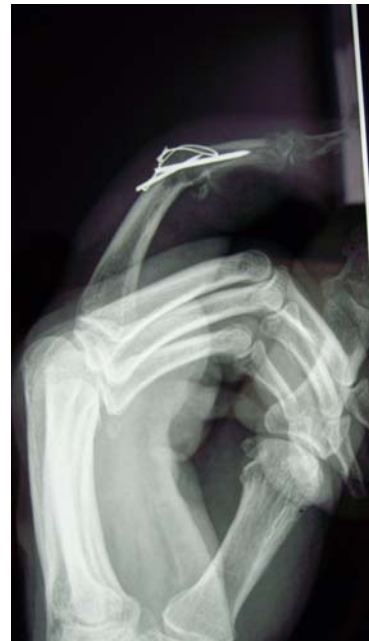
# Traitements médicaux

- Étiologiques...
- Symptomatiques
  - Antalgiques
  - Ains
  - Infiltration
  - Dermojet
  - Viscosupplémentation ?
- Orthèses :
  - De posture
  - Nocturne

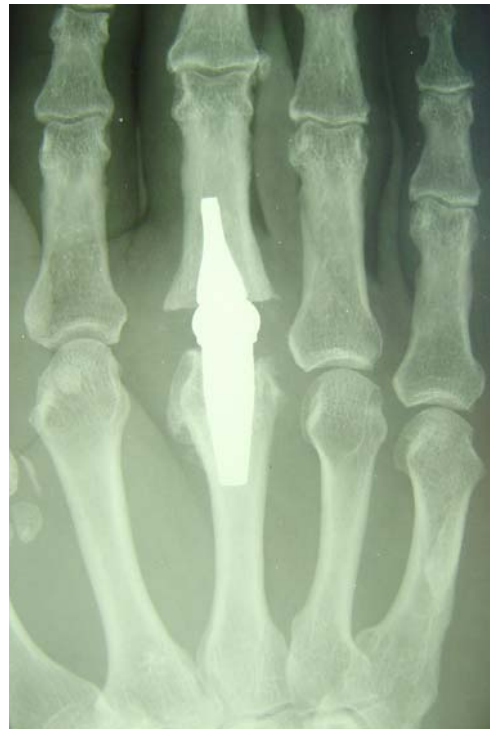# Traitements chirurgicaux

- Arthrodèse :
  - Perdre dans le temps
  - Indolence
  - MAIS
  - absence de mobilité
  - Avec 20/30° de flexion
  - Indications :
    - Index :
    - Travailleur de force



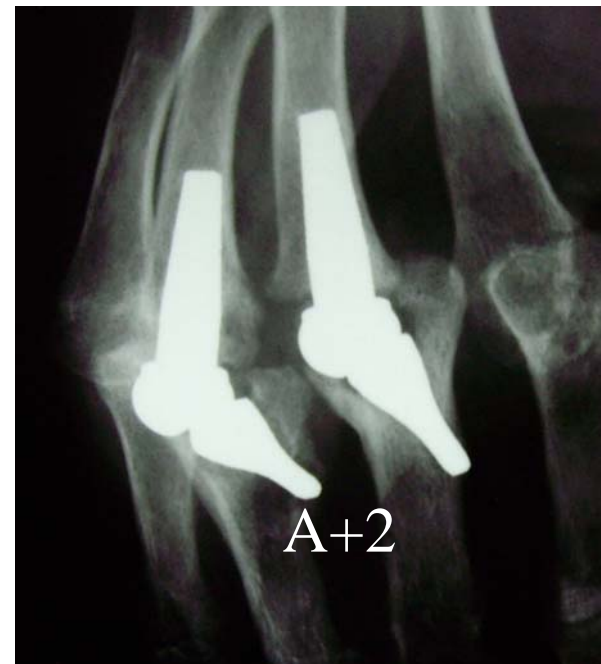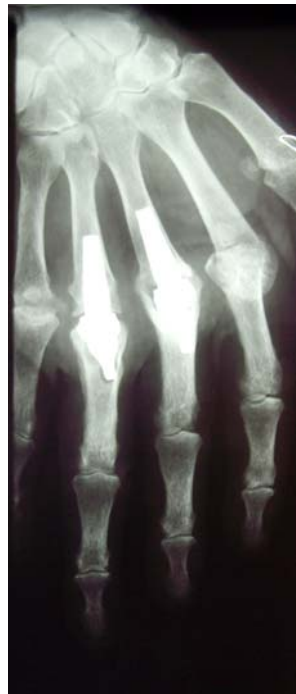# Arthroplasties prothétiques

- Plusieurs types :
  - Contrainte : stable



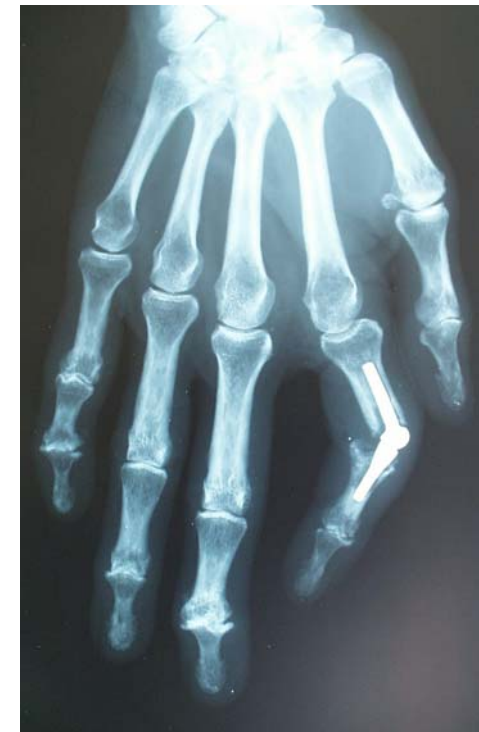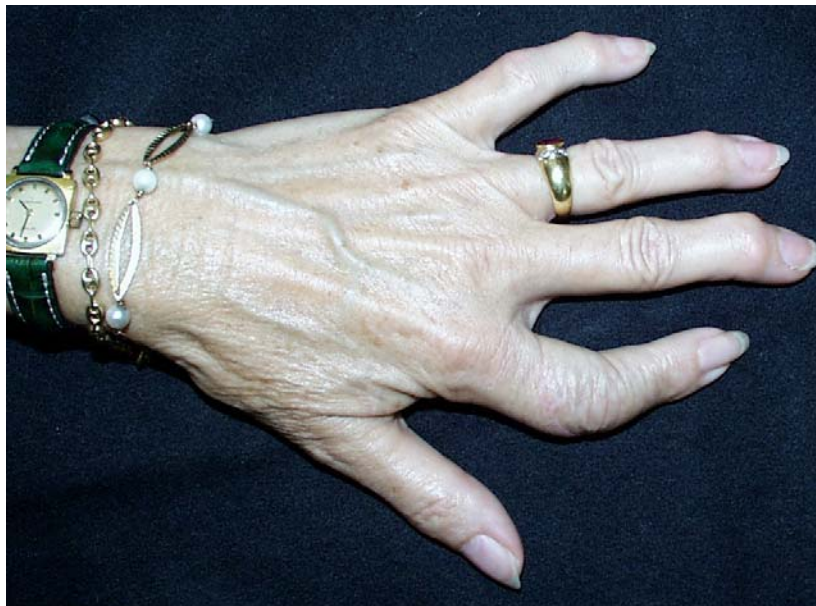# Arthroplasties prothétiques

- Plusieurs types :
  - Contraintes : stables mais descellement
    - Si mauvaise qualité osseuse



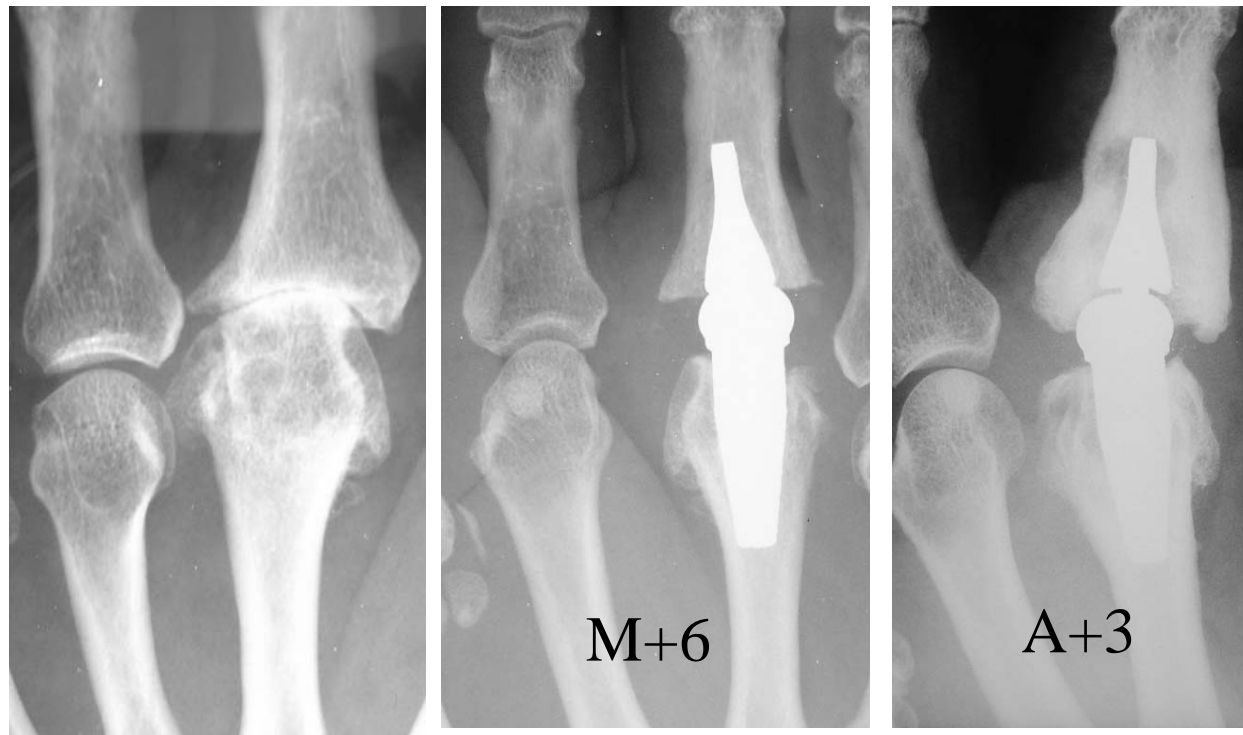# Arthroplasties prothétiques

- Plusieurs types :
  - Contraintes : stables mais descellement
    - Si trop de force latérale : index



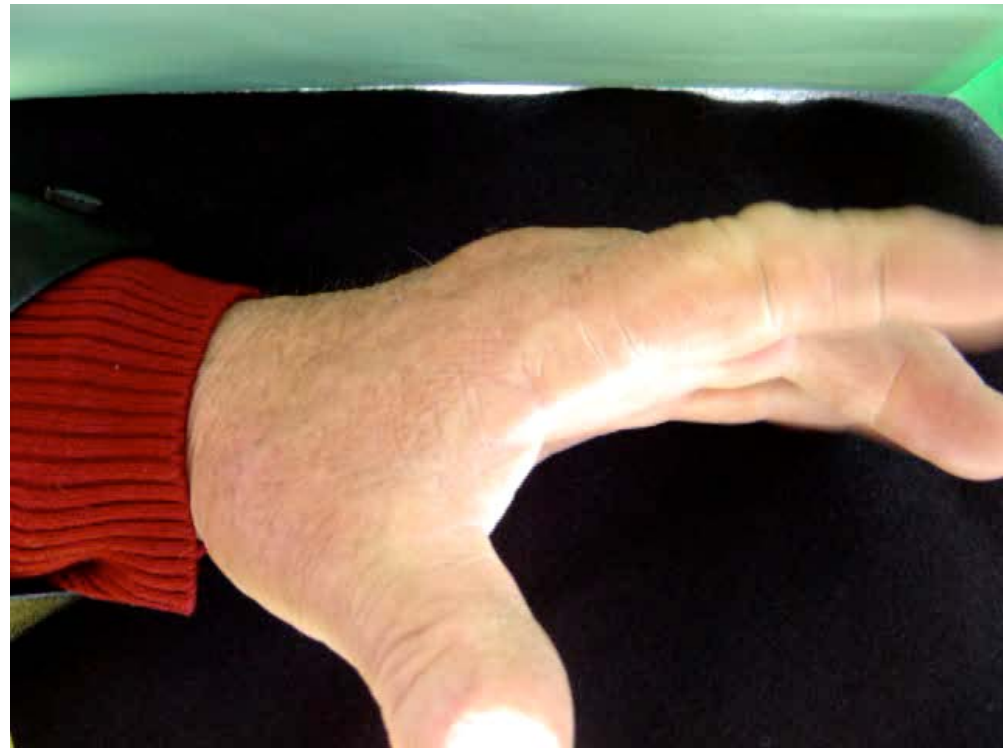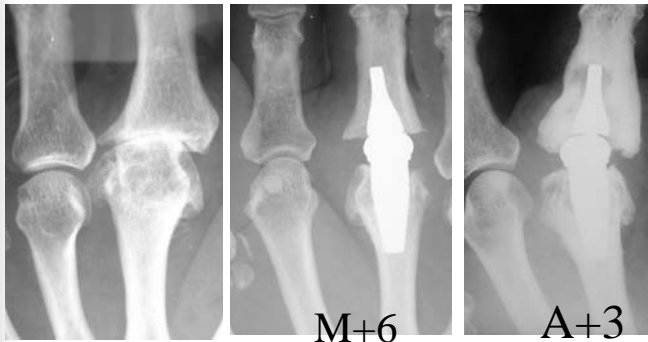# Arthroplasties prothétiques

- Plusieurs types :
  - Contraintes : stables



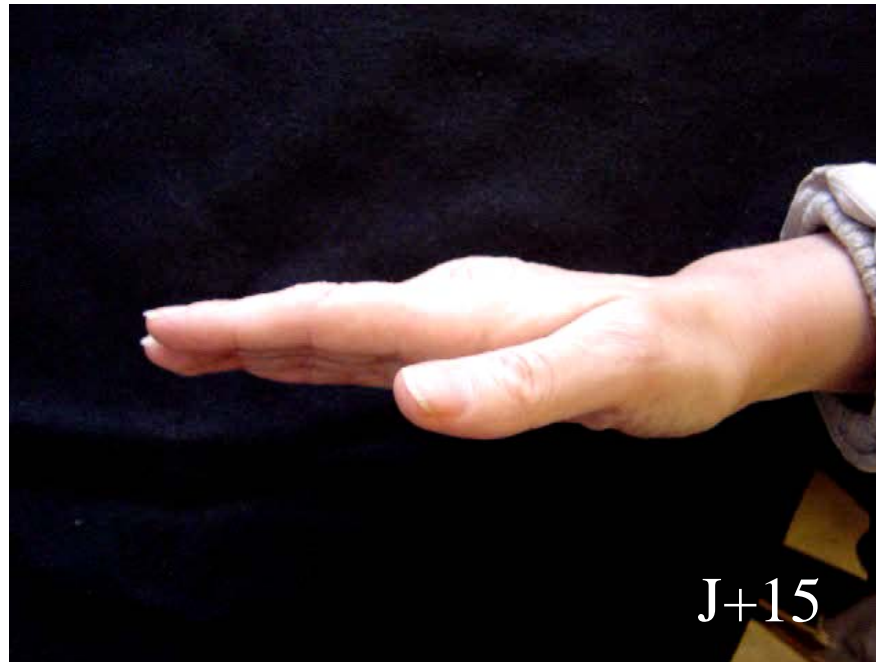# Arthroplasties prothétiques

- Plusieurs types :
  - Contraintes : stables



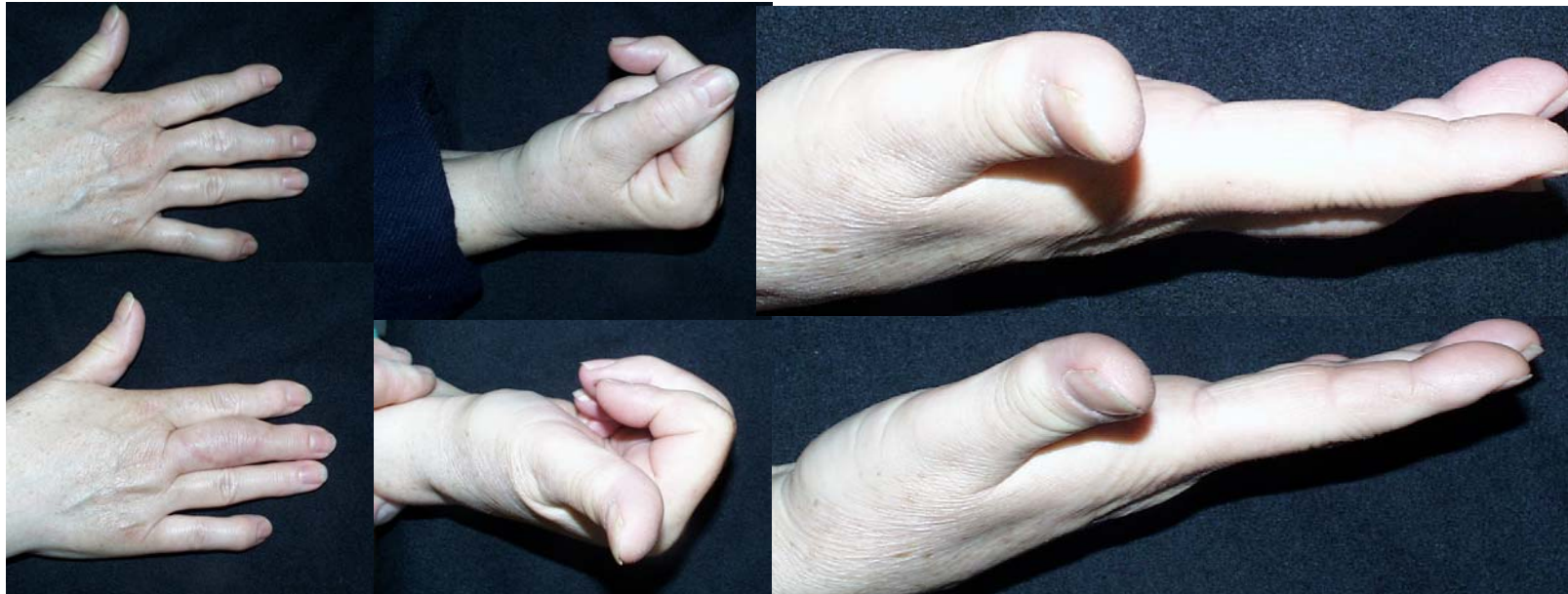# Arthroplasties prothétiques

- Plusieurs types :
  - Contraintes : stables



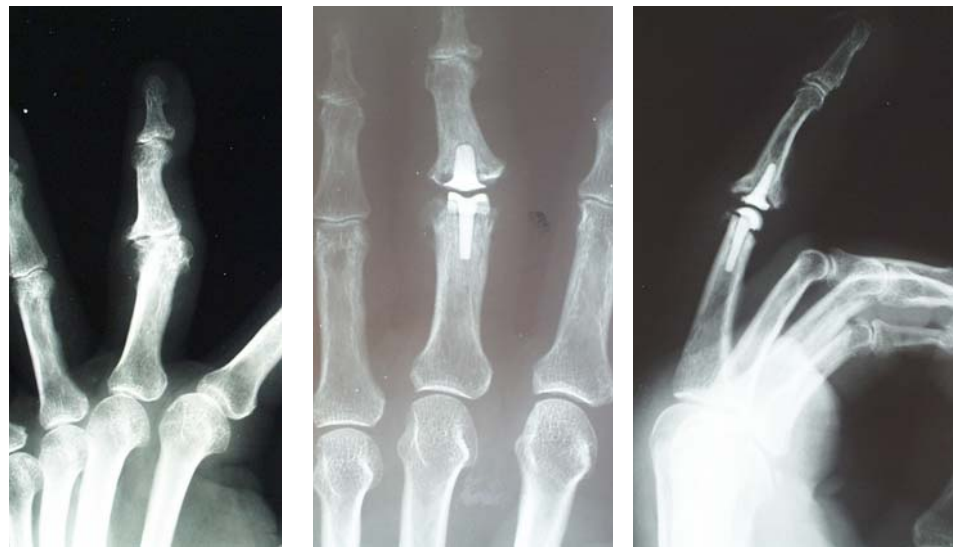# Arthroplasties prothétiques

- Plusieurs types :
  - Non contraintes : pyrocarbone
    - Moins stable
    - Moins de descellement



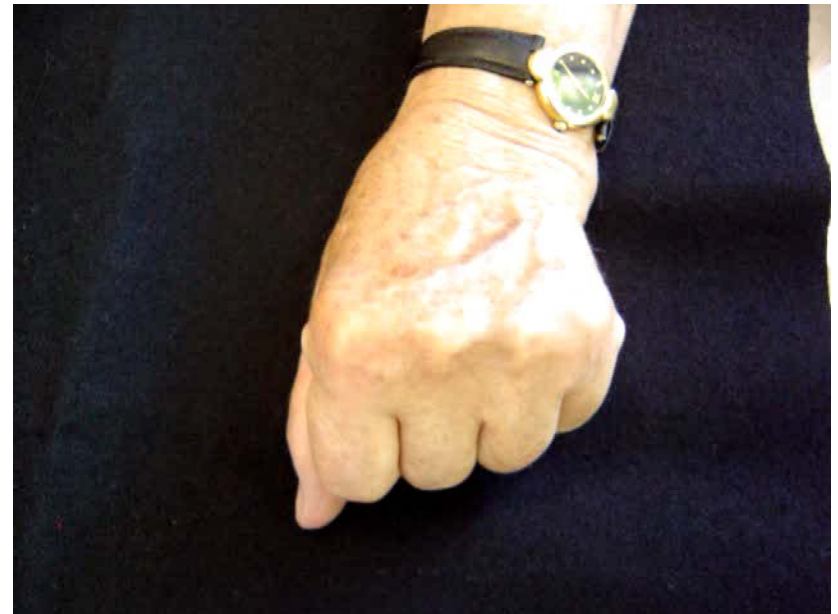# Arthroplasties prothétiques

- Plusieurs types :
  - Non contraintes : pyrocarbone
    - Moins stable
    - Moins de descellement



# Arthroplasties prothétiques

- Plusieurs types :
  - Non contraintes : pyrocarbone
    - Moins stable
    - Moins de descellement



# Indications

- Douleurs
- Impotence fonctionnelle
- Esthétique

# Résultats

- Bon contre la douleur
- Moyen sur la fonction : svt léger flexum
- Moyen sur la force

# Indications

## ■ Idéale :

- Arthrose « idiopathique »
- Arthrose post traumatique
- Les doigts centraux

## ■ Limite :

- Maladies rhumatismales (avec bon capital osseux)
- Gros manuel
- Sujet très jeune

## Suites opératoires

- Pansement pd15 j
- Attelle avec rappel d'extension pd 1 mois
- Rééducation 2 mois
- Reprise activités moyennes M+1

