

Traitement endoscopique de la pathologie acromio-claviculaire

R. GRAVIER- S.AIRAUDI


Disjonctions acromio-claviculaires

- **Epidémiologie**
 - Prédominance masculine⁺⁺⁺ >70%
 - Sujet jeune
 - Accident sportif: Rugby, judo, vélo, motoX et de la voie publique
 - Chute sur le moignon de l'épaule

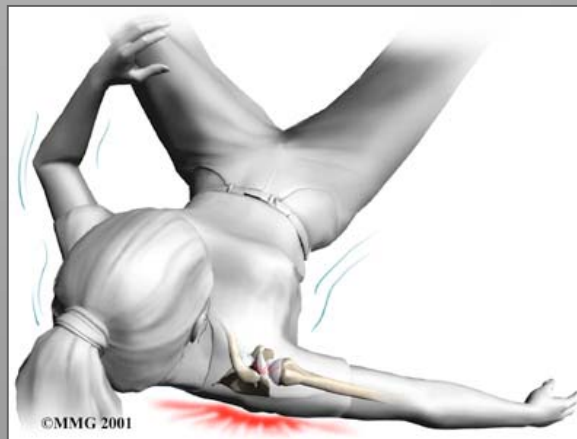

Physiopathologie

abaissement brutal du moignon de l'épaule

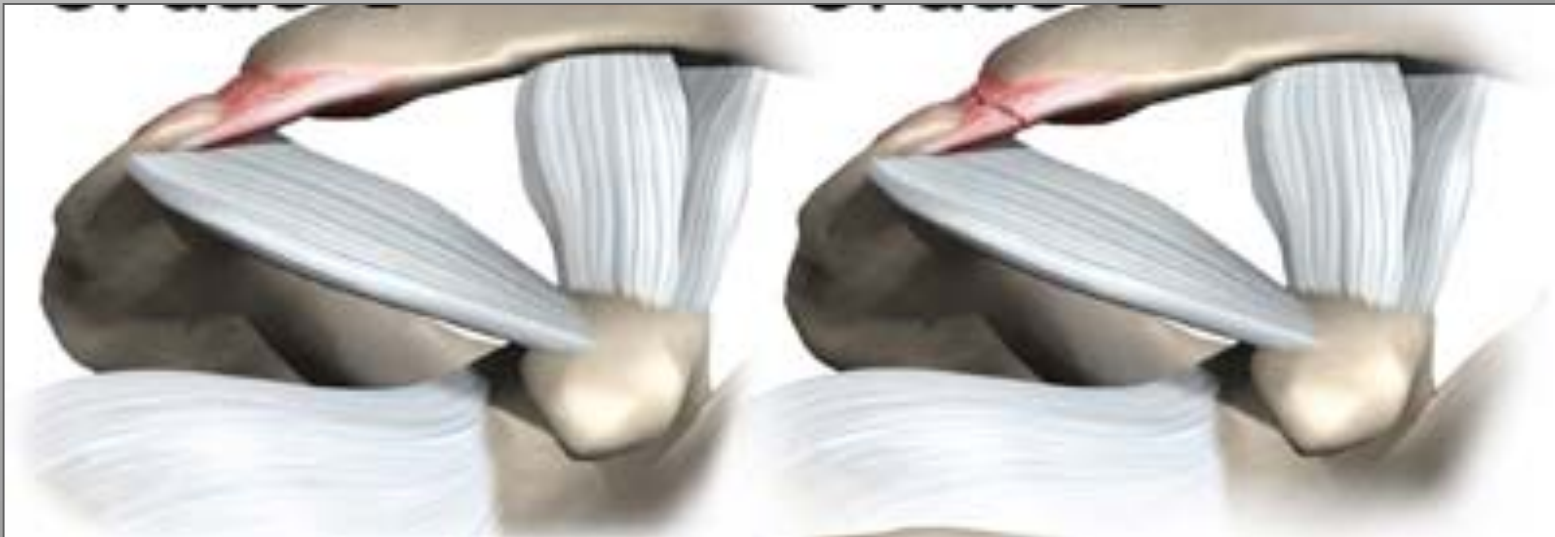


abaissement brutal de l'omoplate par rapport à la clavicule.



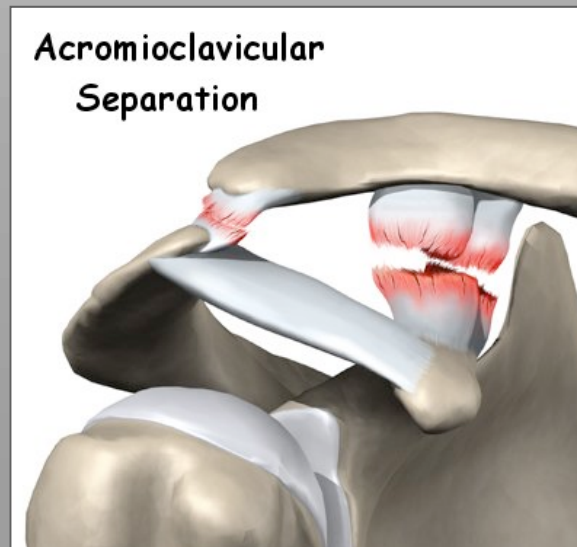
Physiopathologie

- **rupture des formations intrinsèques**
verrou acromio-claviculaire



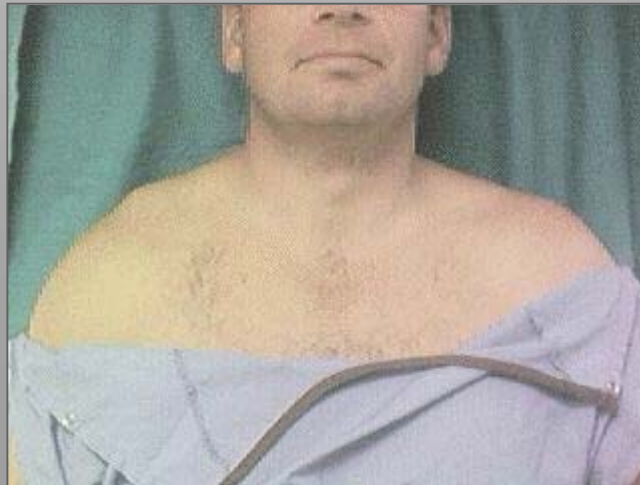Physiopathologie

- **puis des formations extrinsèques :**
 - ◆ Ligaments trapézoïde et conoïde
 - ◆ Sangle trapézo-deltoïdienne



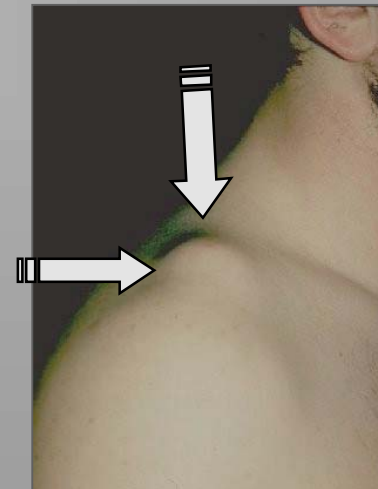
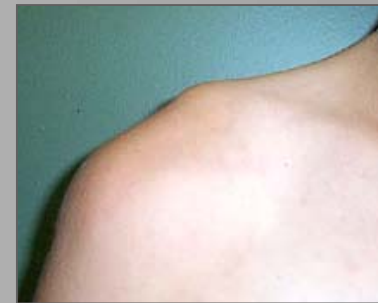Diagnostic clinique

- **Inspection:**
 - impression d'ascension claviculaire
 - chute du moignon de l'épaule



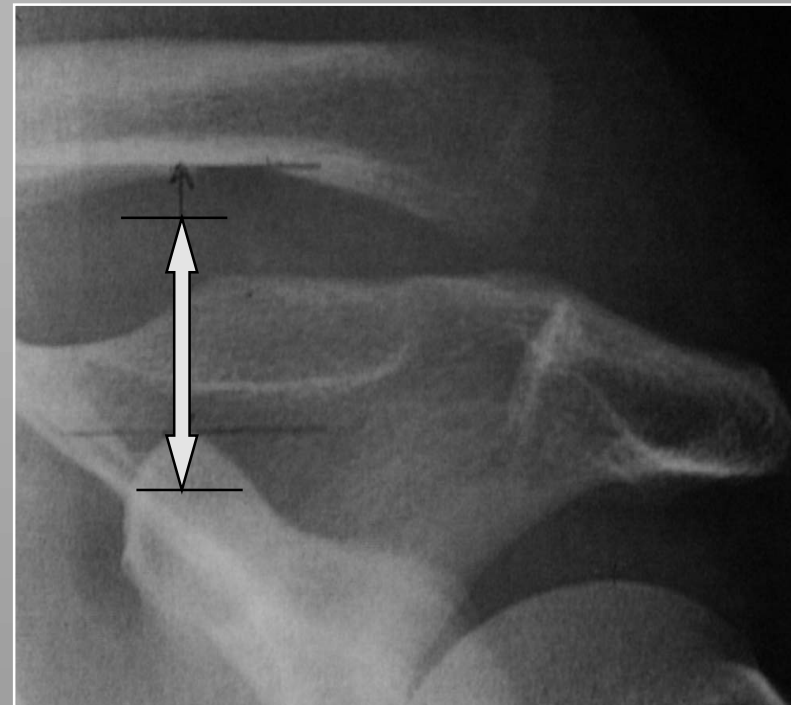
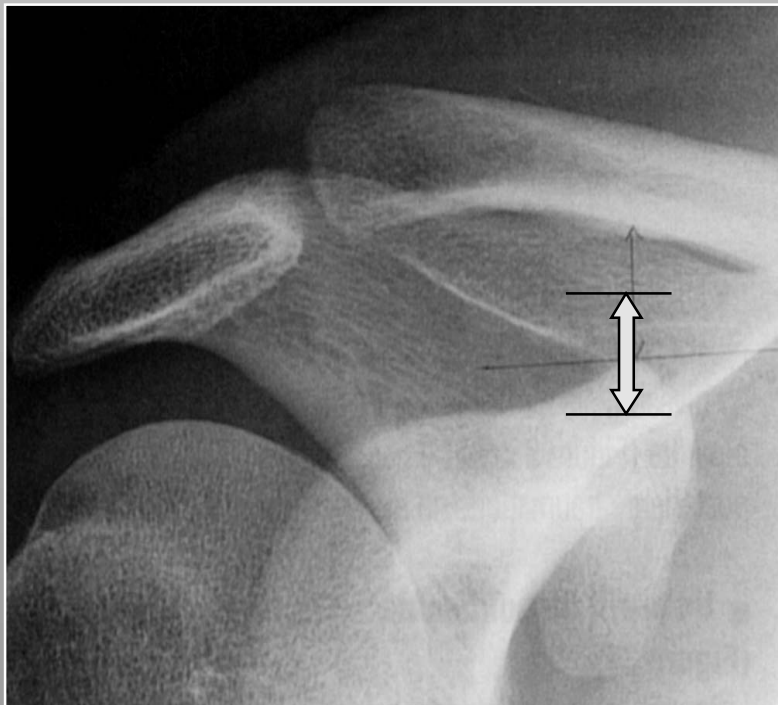
Diagnostic clinique

- **Palpation**
 - Douleur
 - Tuméfaction
 - Touche de piano
 - Tiroir



Bilan radiologique

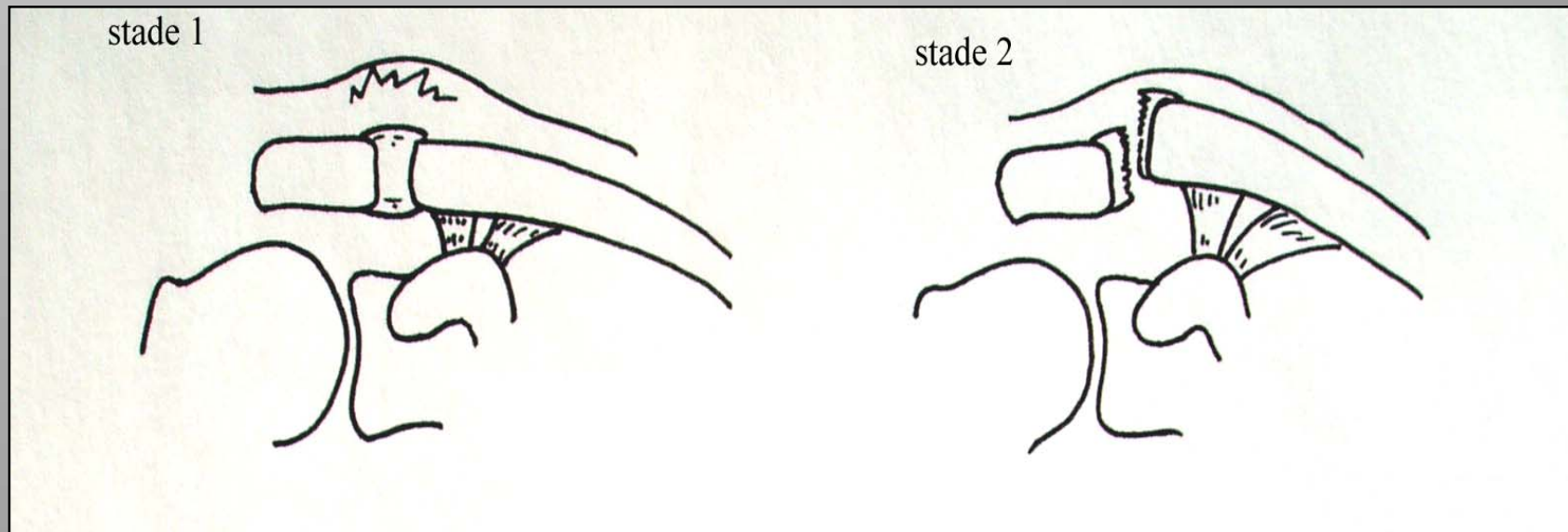
- **Cliché de face du cintre acromio-claviculaire:**
distance coraco-claviculaire avec et sans stress



Classification lésionnelle

Stade I:

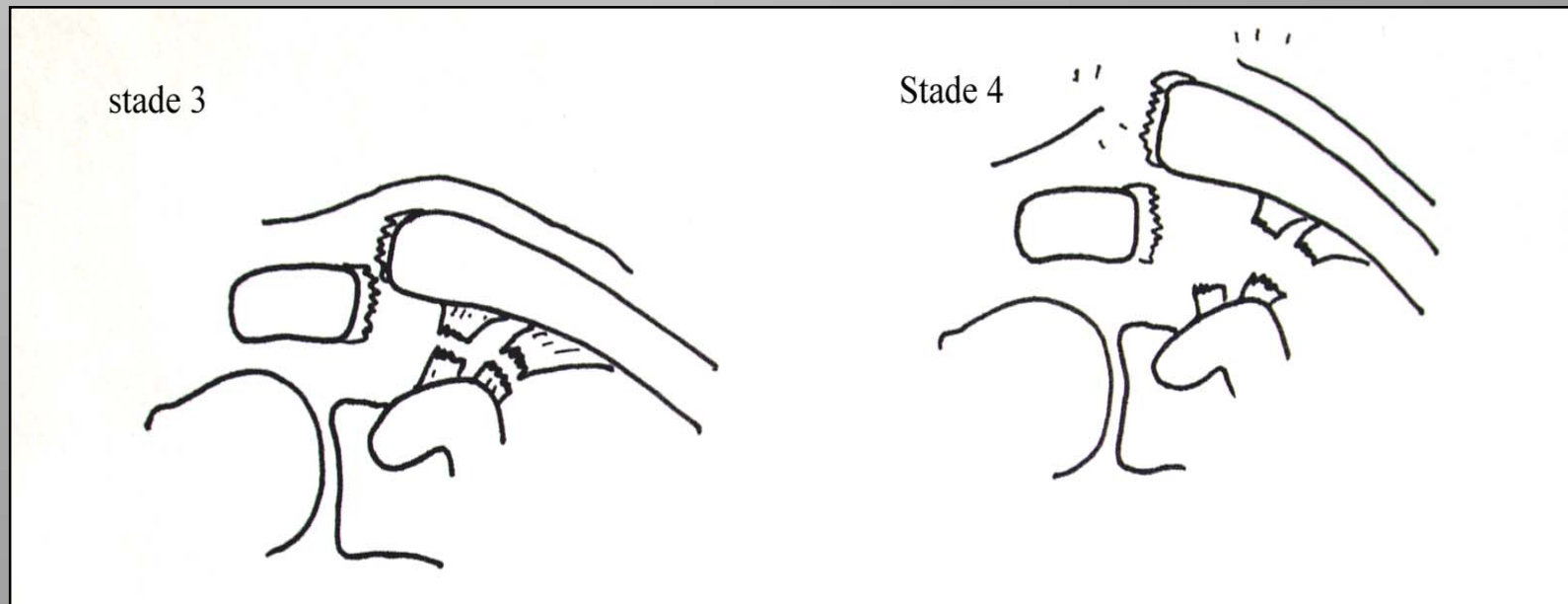
Stade II:



Classification lésionnelle

Stade III:

Stade IV:




Prise en charge thérapeutique

- **En urgence:**

- simple écharpe
 - Vessie de glace
 - AINS, antalgiques
 - Prescription du bilan radiographique de Weber et Patte
- ~~Strapping de contention~~

Prise en charge thérapeutique Stades I et II

Traitement fonctionnel

- AINS et antalgiques 10 jours
 - simple écharpe 10 jours
 - Physiothérapie
- 
- A photograph of a person wearing a white shoulder sling. The sling is made of fabric and has several straps with buckles. It is designed to support the arm and shoulder, likely for a shoulder injury or surgery. The person is wearing a dark-colored tank top.
- Renforcement de la chape trapézo-deltoïdienne
 - Reprise des activités sportives à 6 semaines pour les sports contacts

Prise en charge thérapeutique Stade III

- **Indications discutées et à discuter!**
 - traitement conservateur proposé en première intention:
 - Chirurgie si échec ou demande esthétique d'emblée

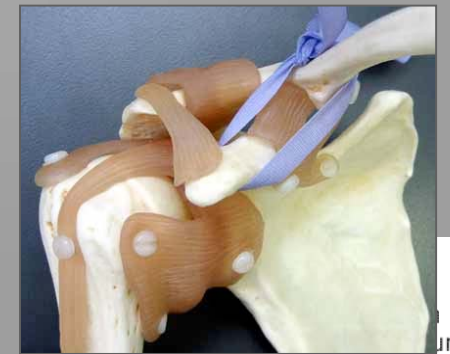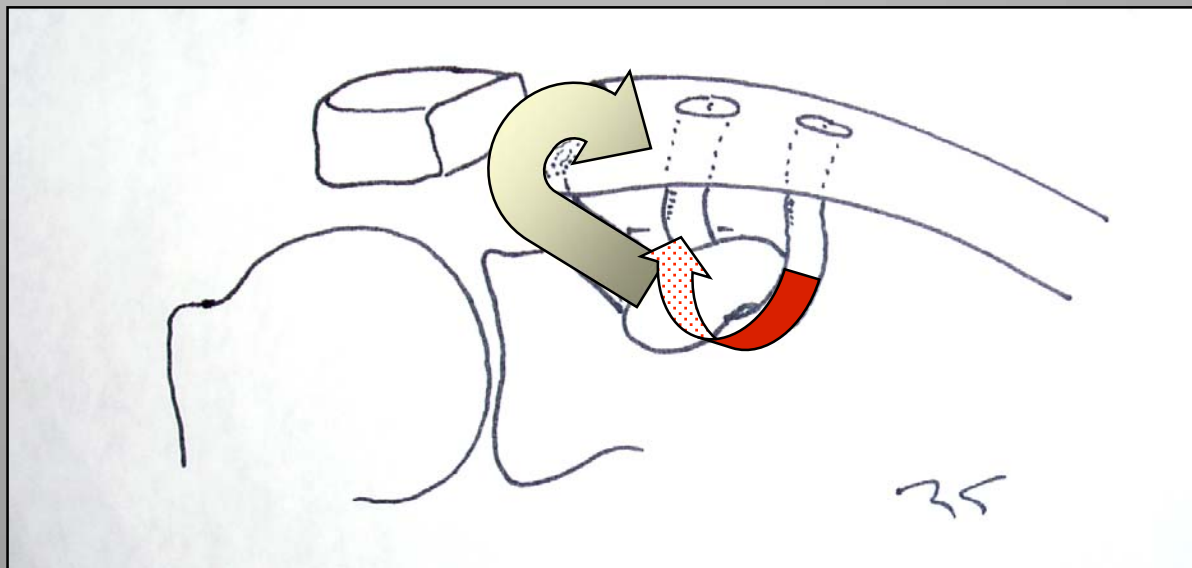


Prise en charge thérapeutique Stade IV

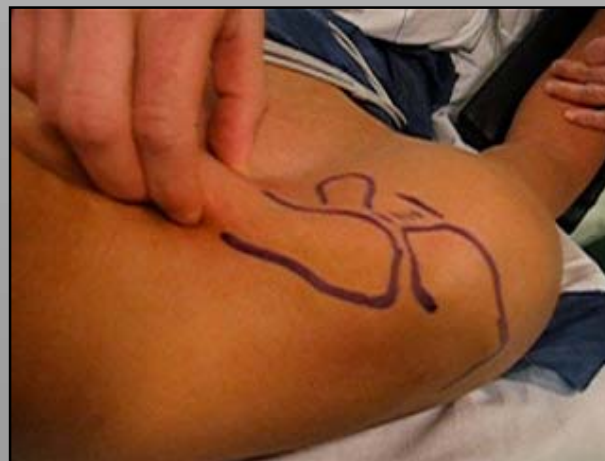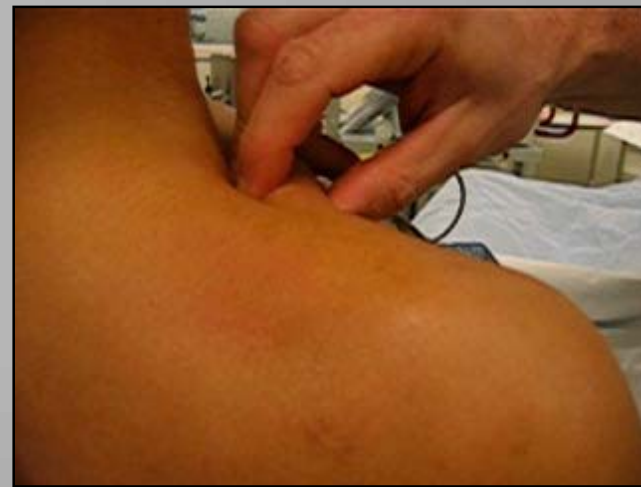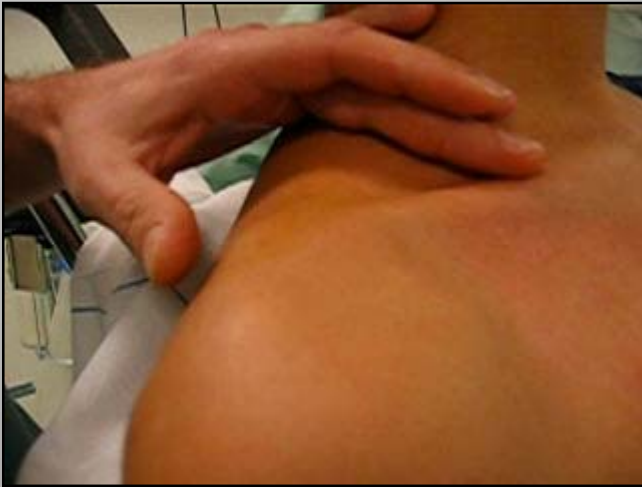- **Indication chirurgicale**
 - La déchirure musculaire entraîne une importante chute du moignon de l'épaule imposant la chirurgie

Technique endoscopique

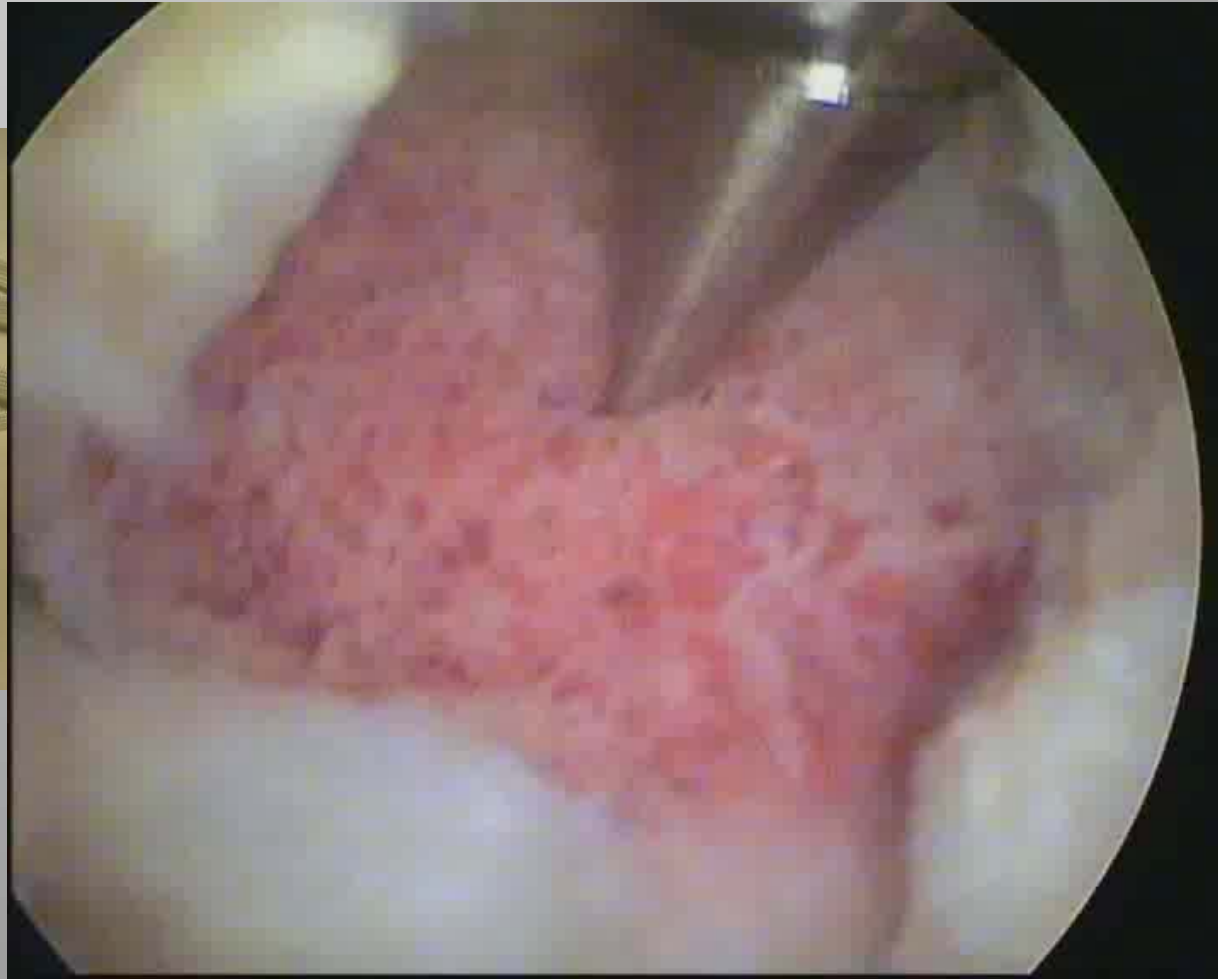
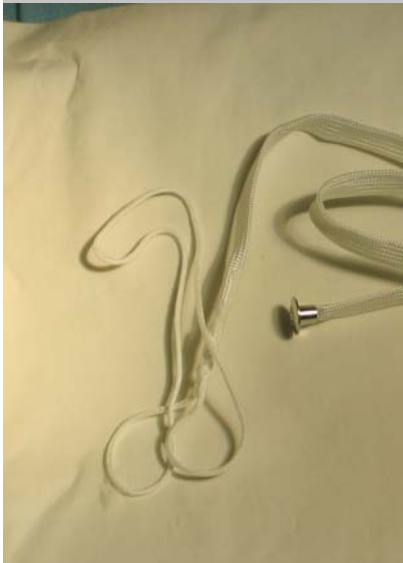- Rançon cicatricielle quasi nulle
- Pas de délabrement musculaire
- Suites peu douloureuses



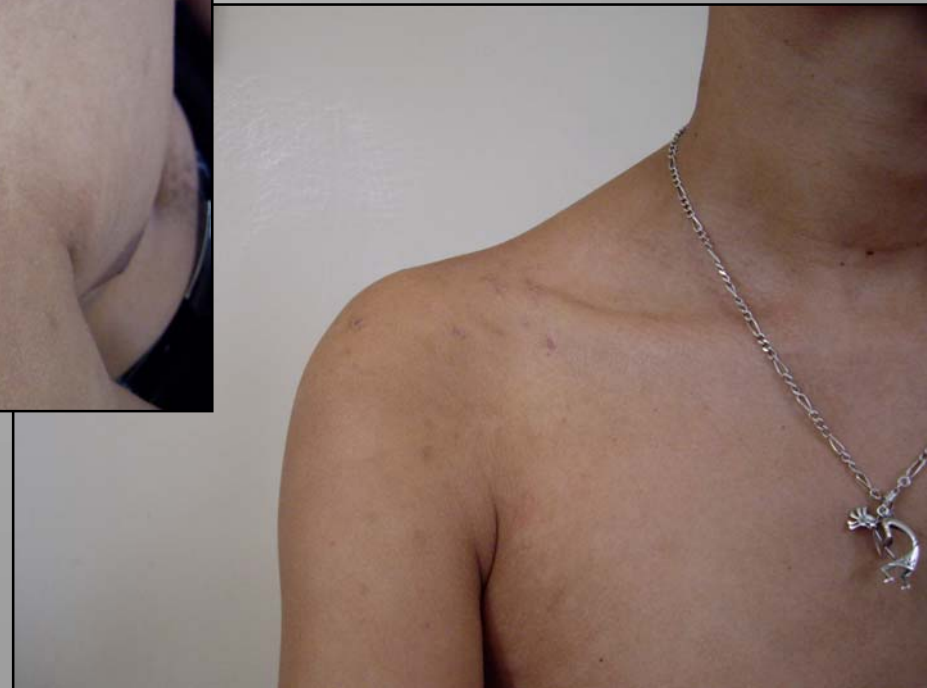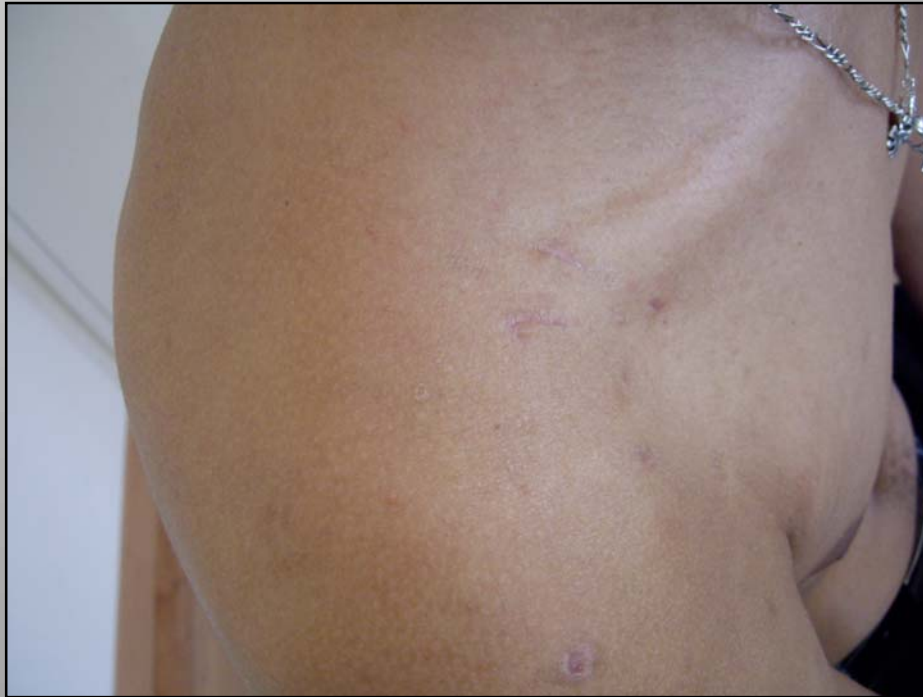Techniques arthroscopique



Technique arthroscopique



Technique arthroscopique



Suites opératoires

- simple écharpe durant les dix à quinze premiers jours
- utilisation du bras pour les petits gestes de la vie quotidienne
- rééducation débutée dans la semaine suivant l'intervention de manière douce et progressive
- L'autonomie complète généralement acquise entre 3 et 6 semaines
- reprise des activités sportives aux alentours du troisième mois.

A mountain biker in a black and red outfit is captured mid-air, performing a jump over a vast, green valley. The biker is wearing a helmet and a backpack. The background features a range of mountains under a cloudy sky. The word "Merci" is written in white text in the center of the image.

Merci

Rider Léo Baron Photo Samann Loran
2012 2013