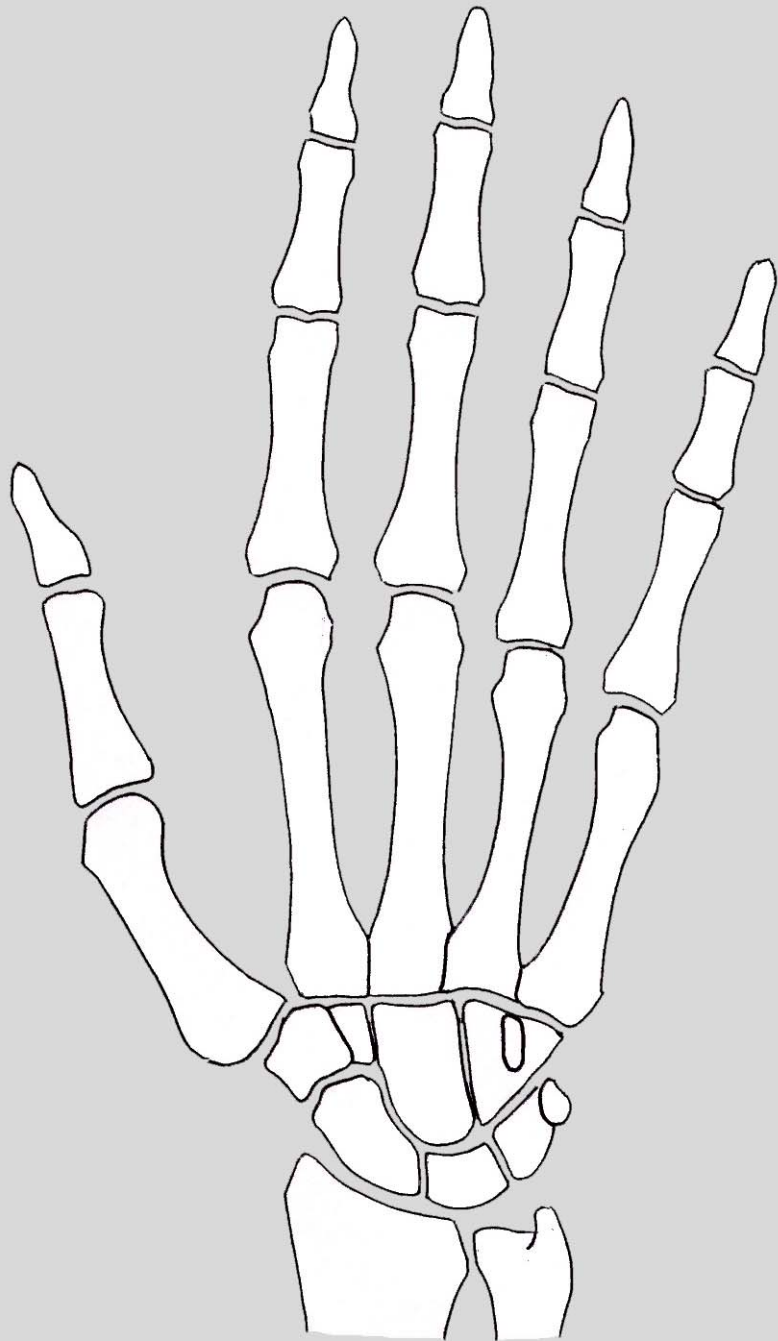


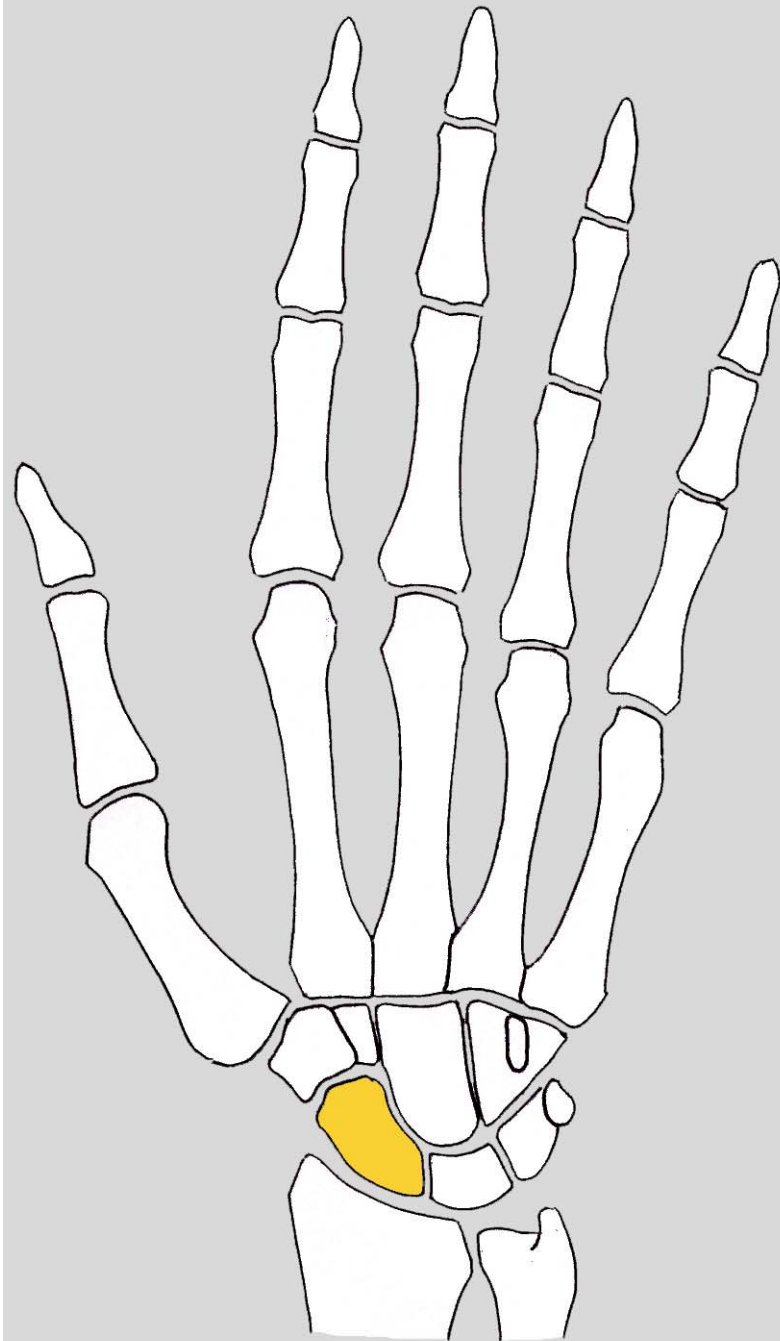
Arthroscopie du poignet

Philippe SAMSON



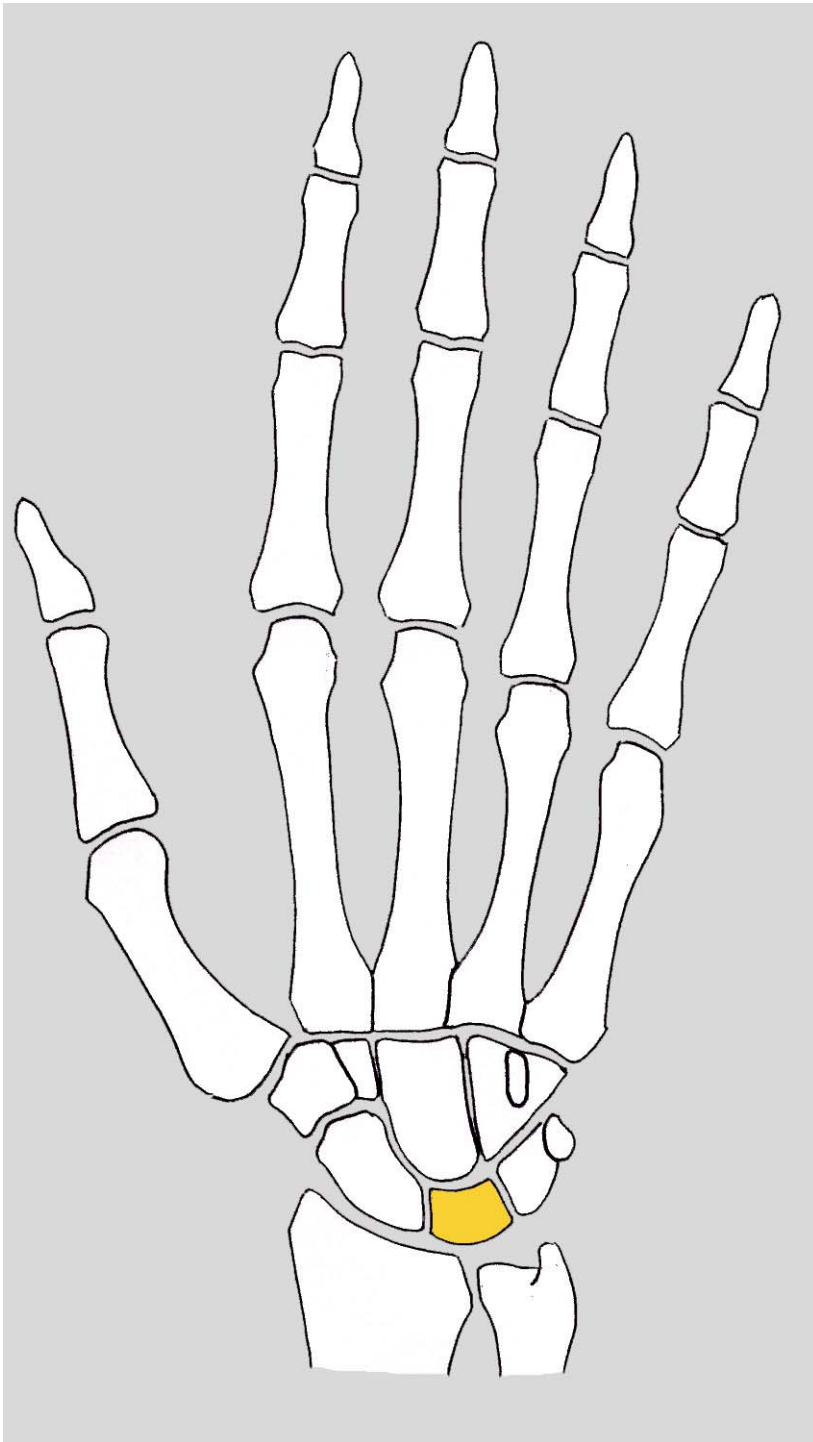
Anatomie





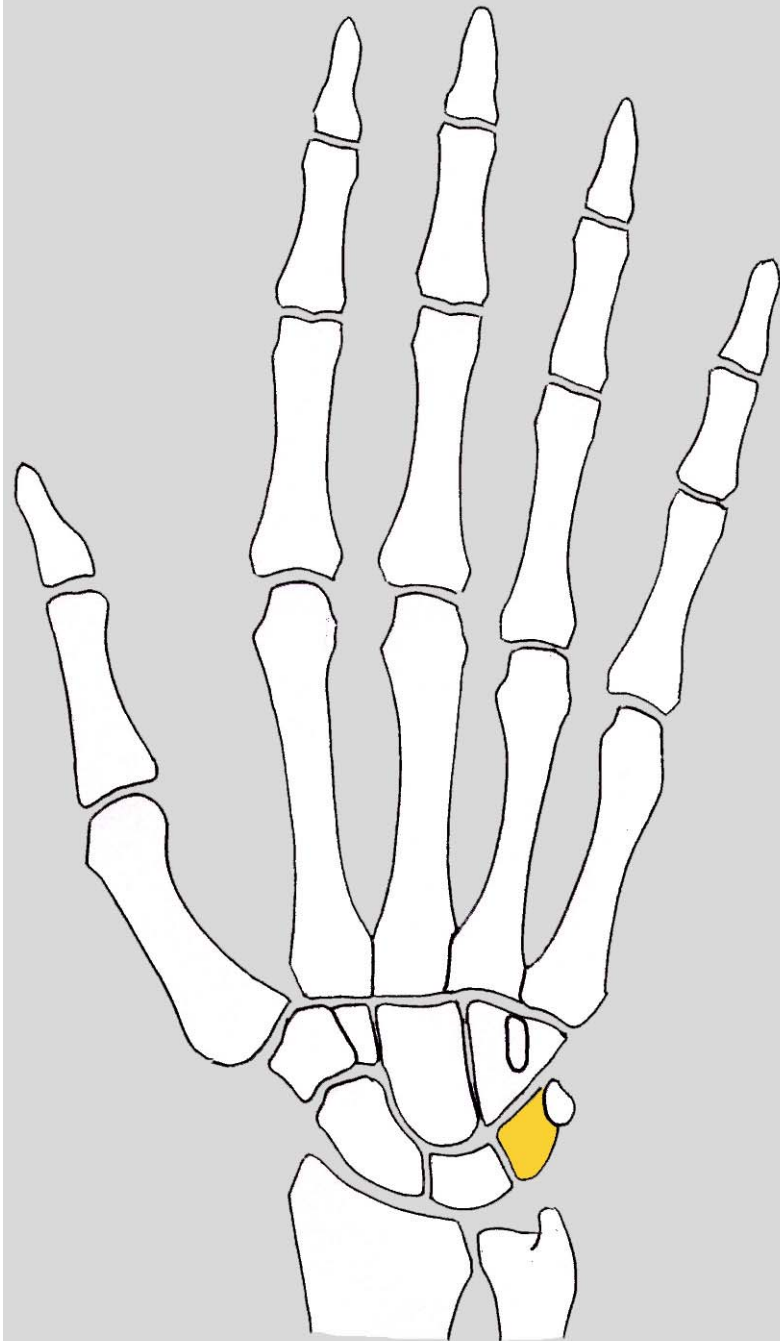
Squelette

- Carpe 8 os:
 - 1ère rangée
 - Scaphoïde



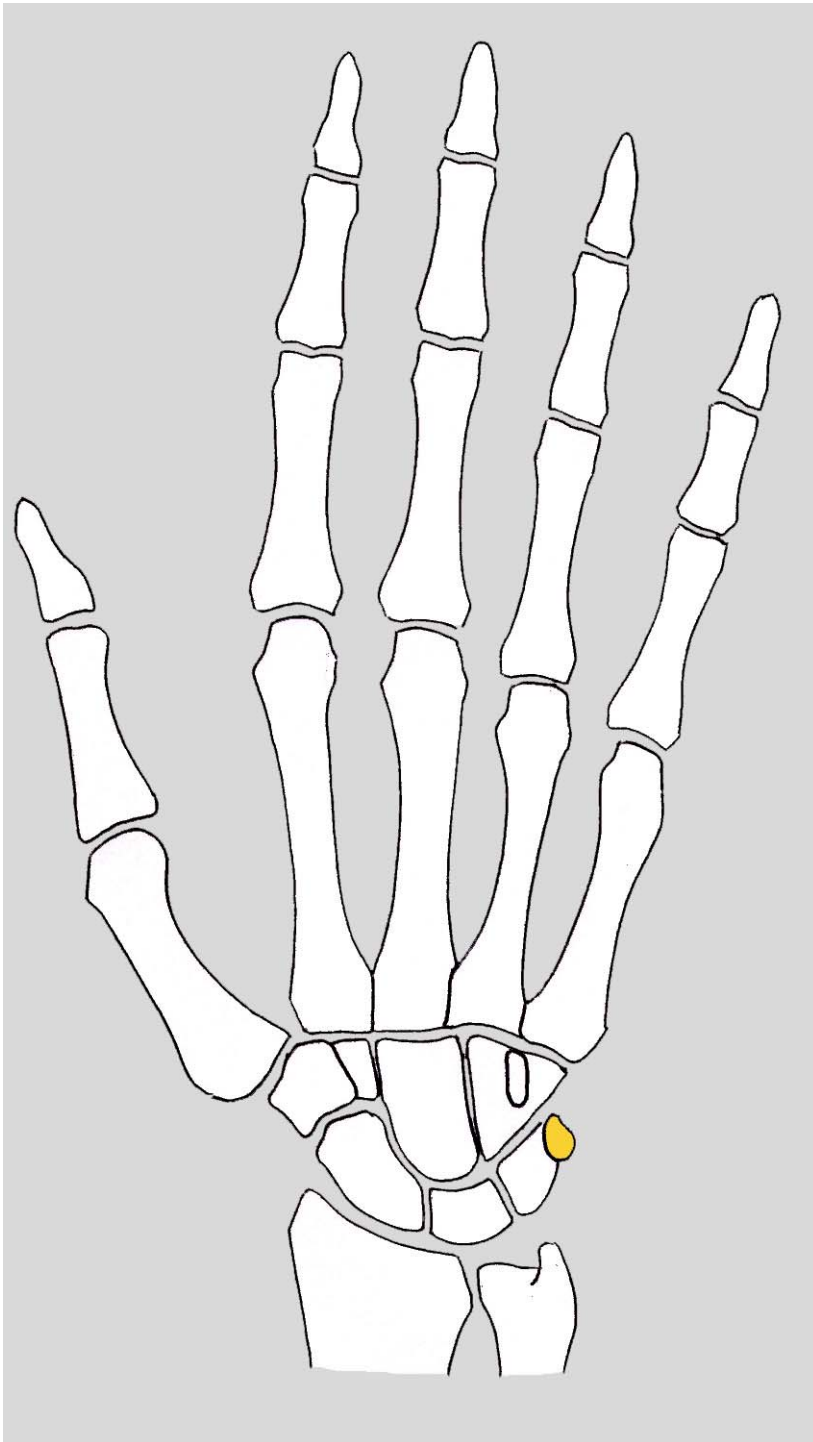
Squelette

- Carpe 8 os:
 - 1ère rangée
 - Scaphoïde
 - Lunatum (semi lunaire)



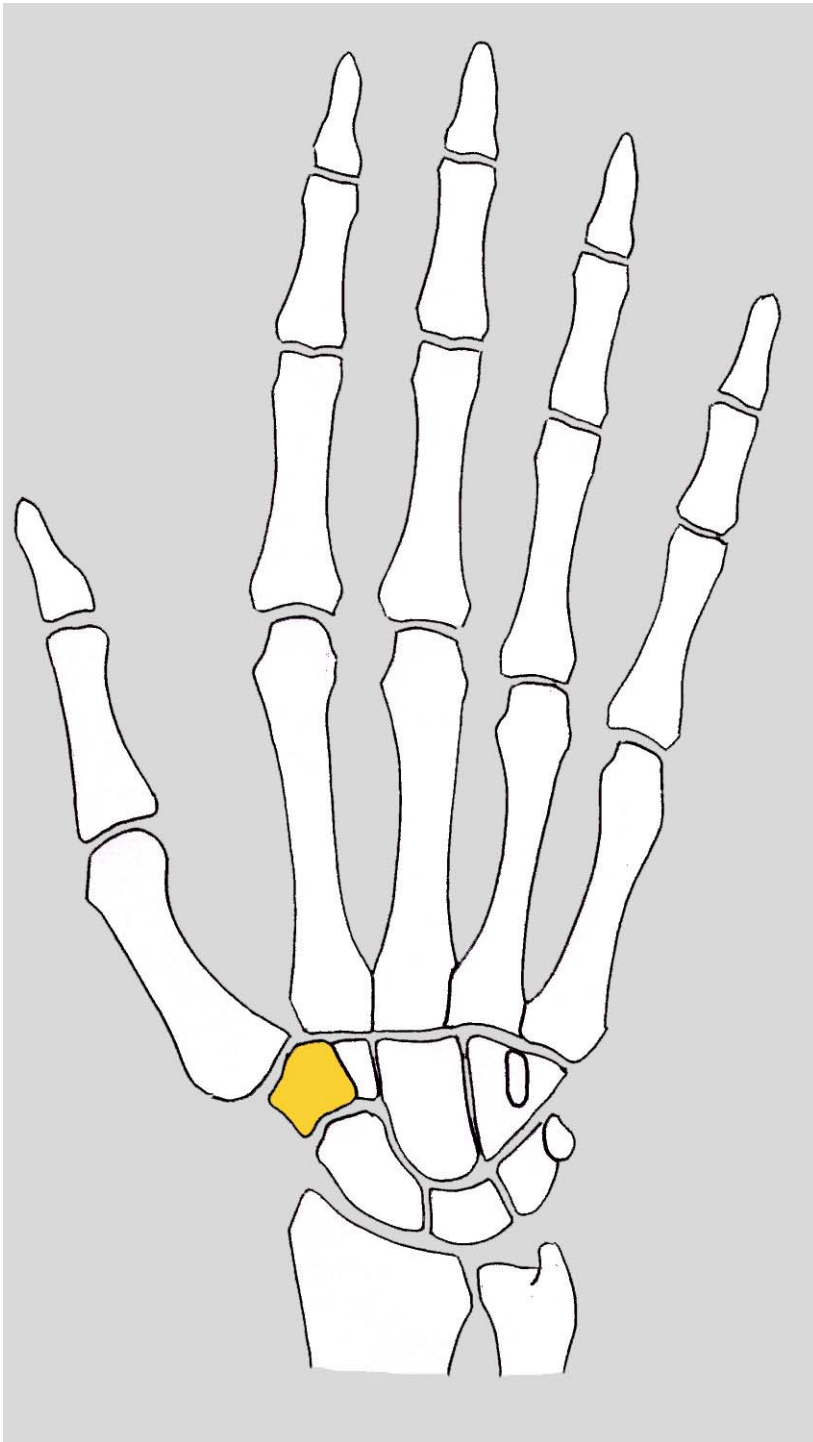
Squelette

- Carpe 8 os:
 - 1ère rangée
 - Scaphoïde
 - Lunatum (semi lunaire)
 - Triquetrum (pyramidal)



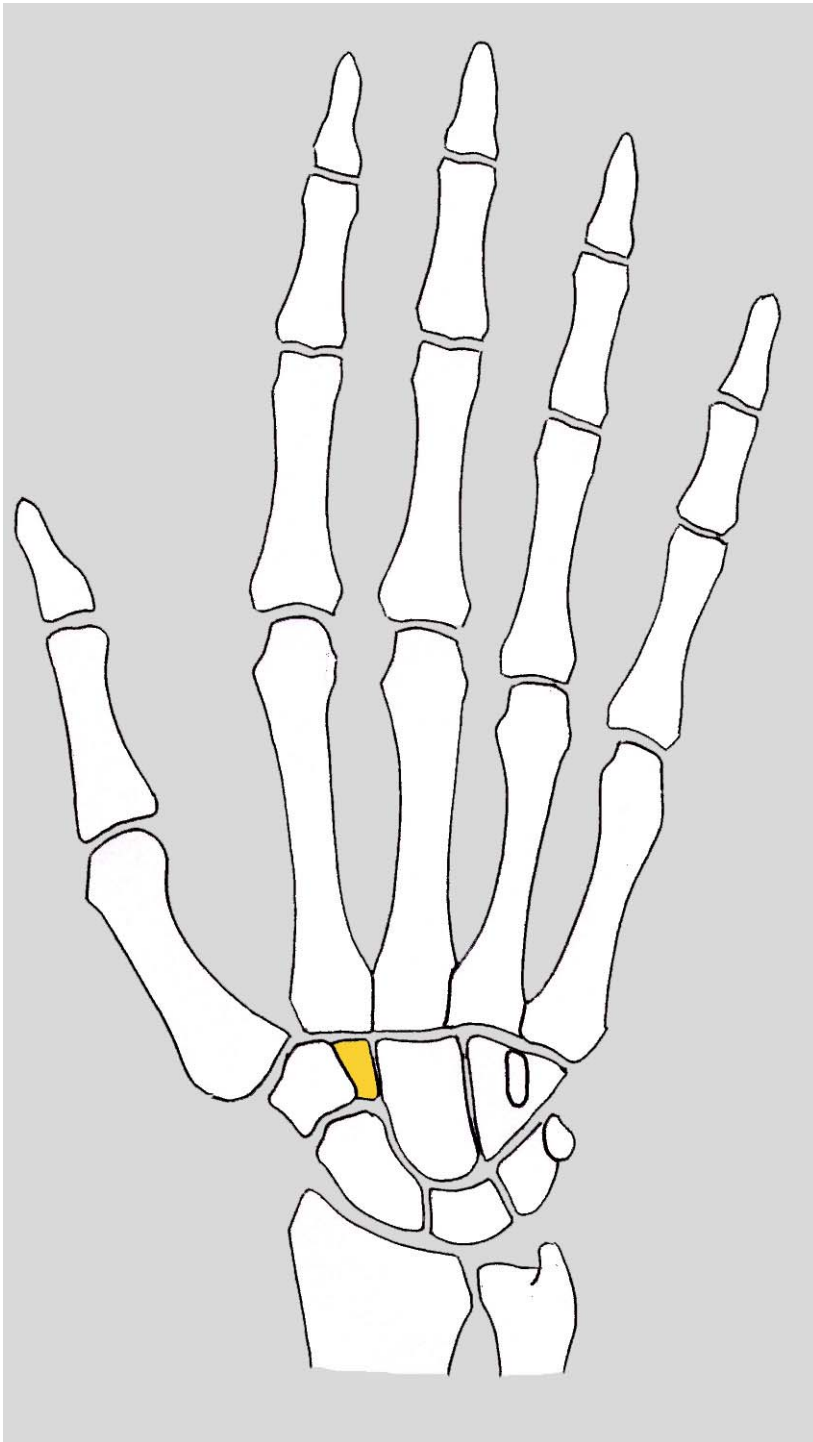
Squelette

- Carpe 8 os:
 - 1ère rangée
 - Scaphoïde
 - Lunatum (semi lunaire)
 - Triquetrum (pyramidal)
 - Pisiforme



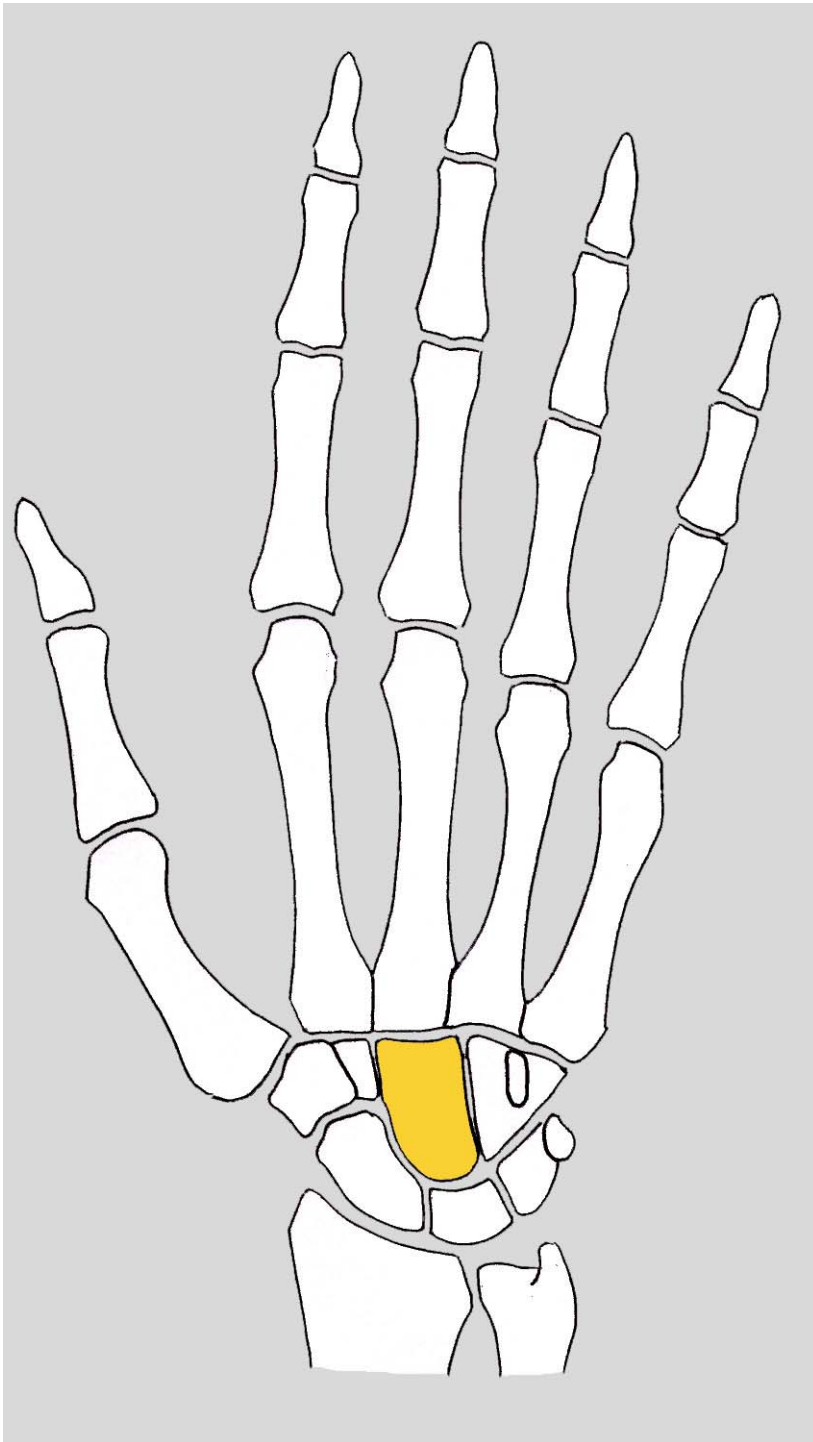
Squelette

- Carpe 8 os:
 - 1ère rangée
 - Scaphoïde
 - Lunatum (semi lunaire)
 - Triquetrum (pyramidal)
 - Pisiforme
 - 2ème rangée
 - Trapèze



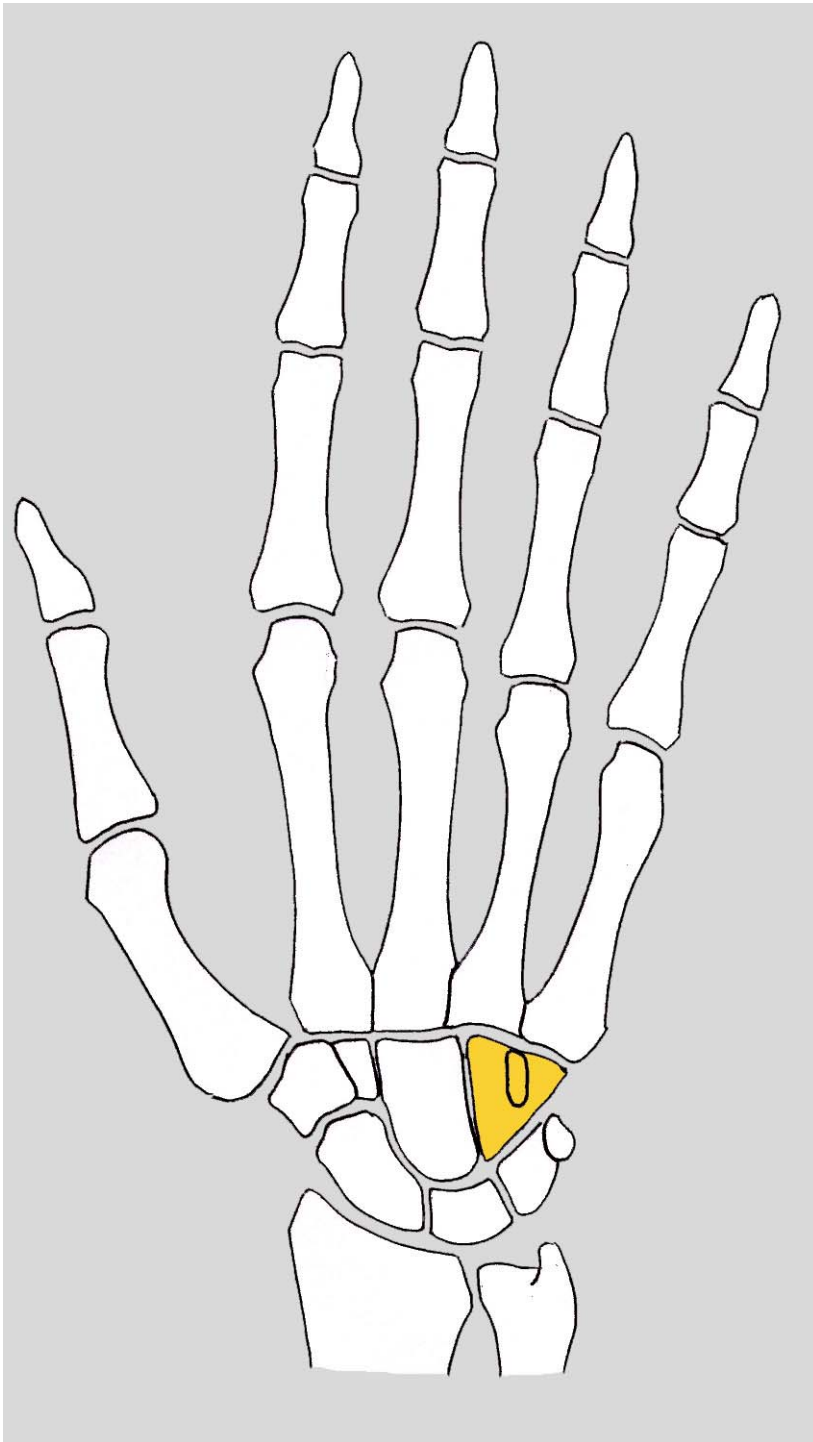
Squelette

- Carpe 8 os:
 - 1ère rangée
 - Scaphoïde
 - Lunatum (semi lunaire)
 - Triquetrum (pyramidal)
 - Pisiforme
 - 2ème rangée
 - Trapèze
 - Trapézoïde



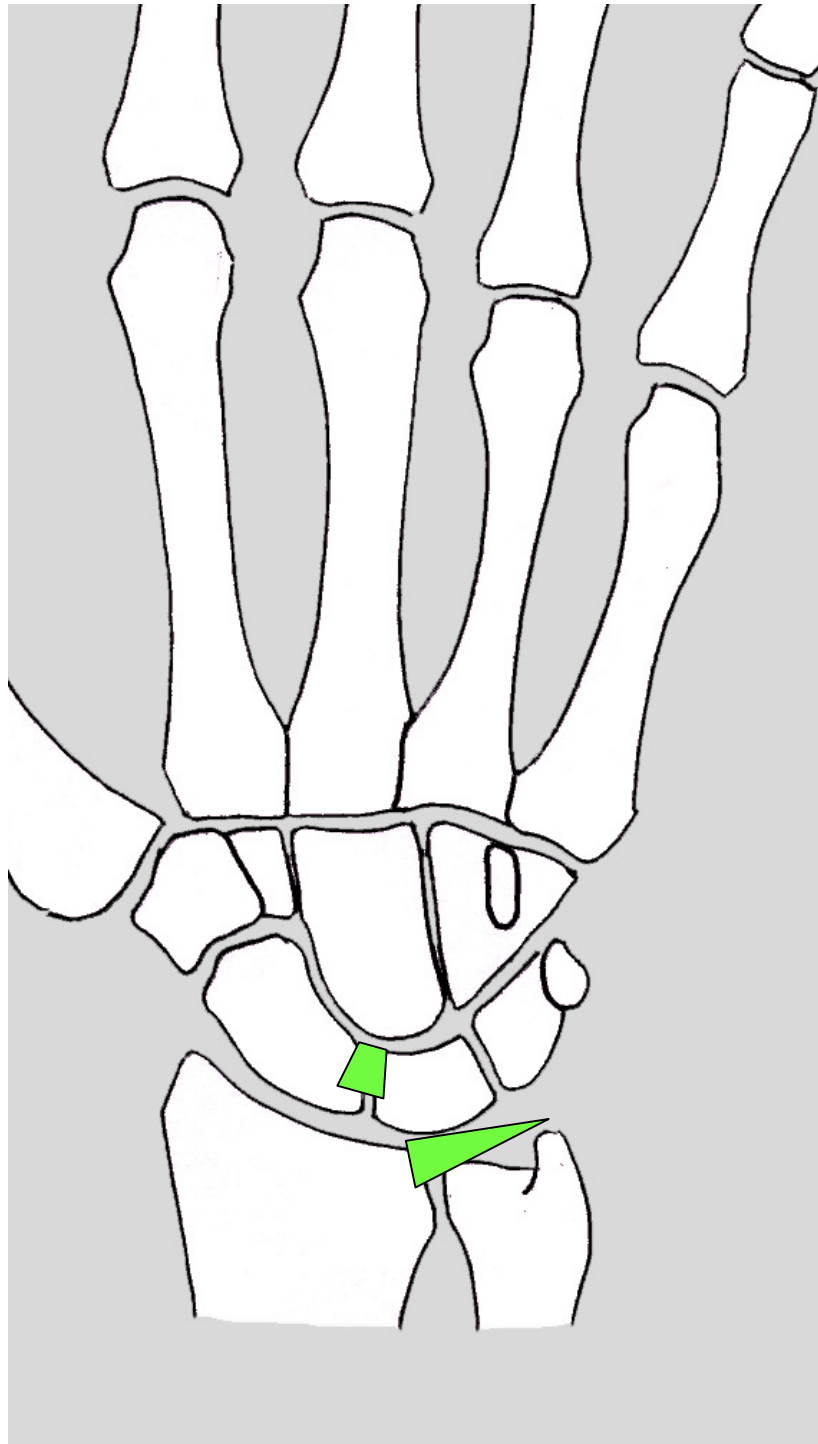
Squelette

- Carpe 8 os:
 - 1ère rangée
 - Scaphoïde
 - Lunatum (semi lunaire)
 - Triquetrum (pyramidal)
 - Pisiforme
 - 2ème rangée
 - Trapèze
 - Trapézoïde
 - Capitatum (grand os)



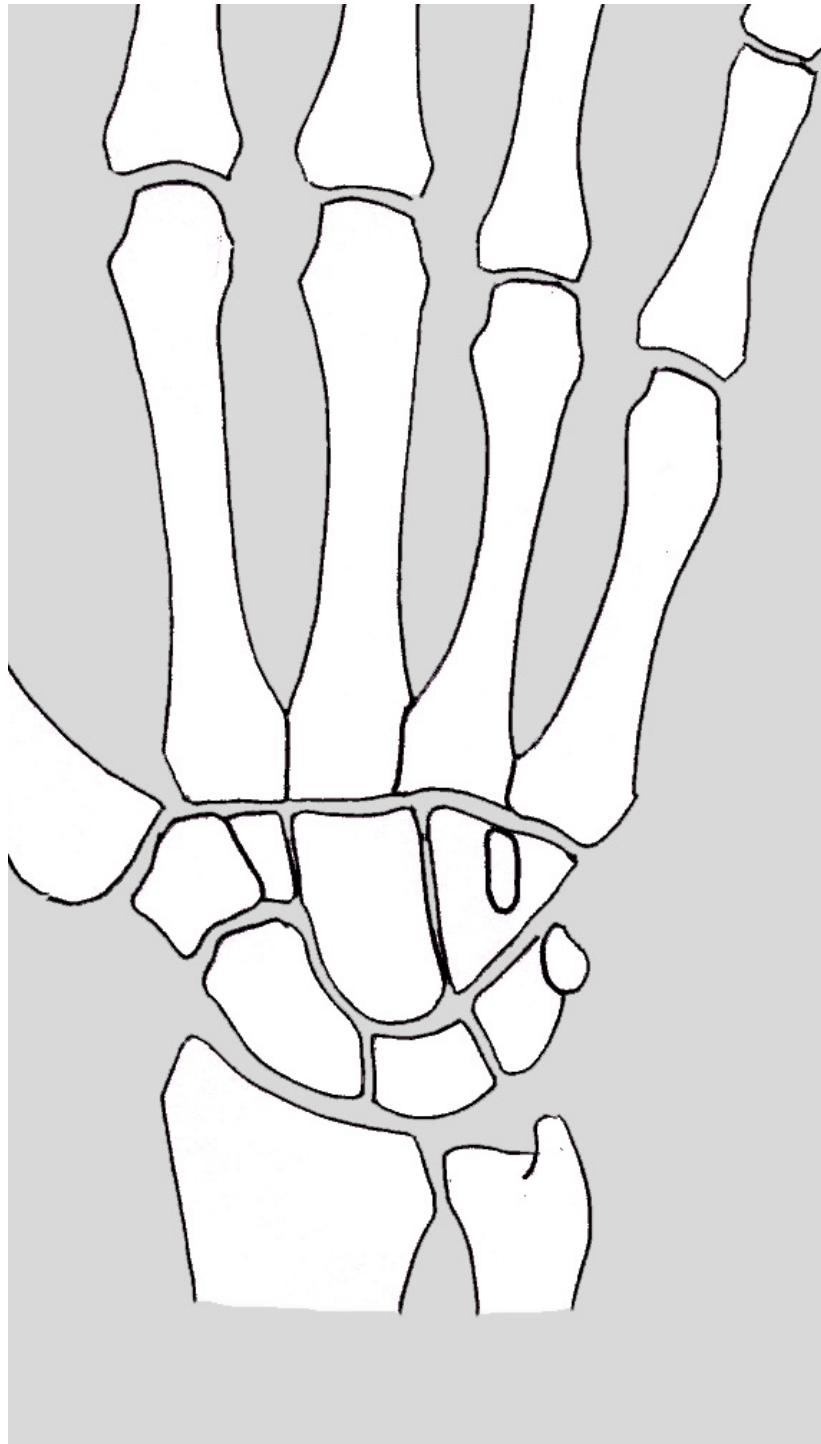
Squelette

- Carpe 8 os:
 - 1ère rangée
 - Scaphoïde
 - Lunatum (semi lunaire)
 - Triquetrum (pyramidal)
 - Pisiforme
 - 2ème rangée
 - Trapèze
 - Trapézoïde
 - Capitatum (grand os)
 - Hamatum (os crochu)



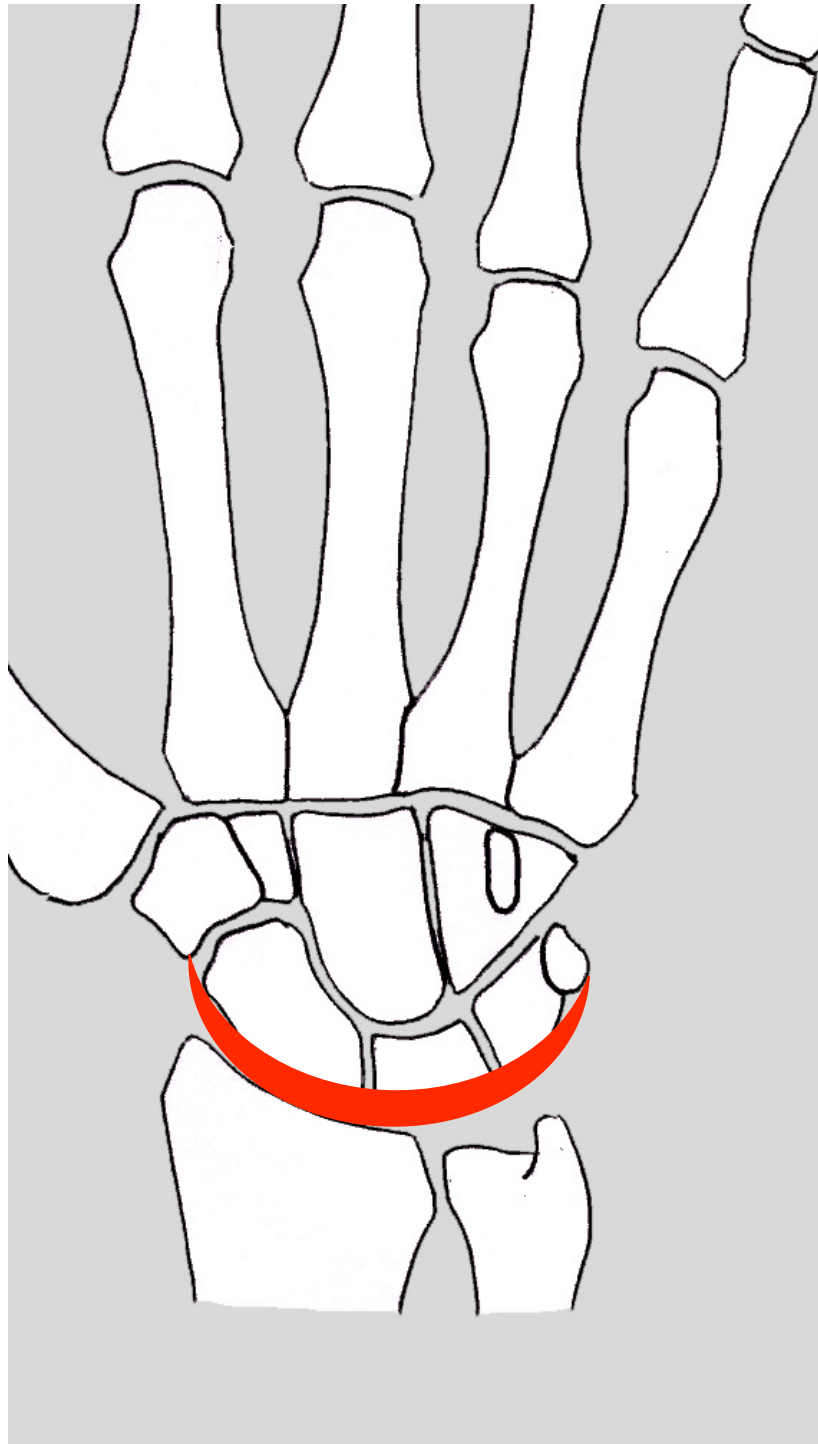
Ligaments

- Scapho-lunaire
- Triangulaire



Biomécanique

- 3 articulations



Biomécanique

- 3 articulations
 - Radio-carpienne

Biomécanique

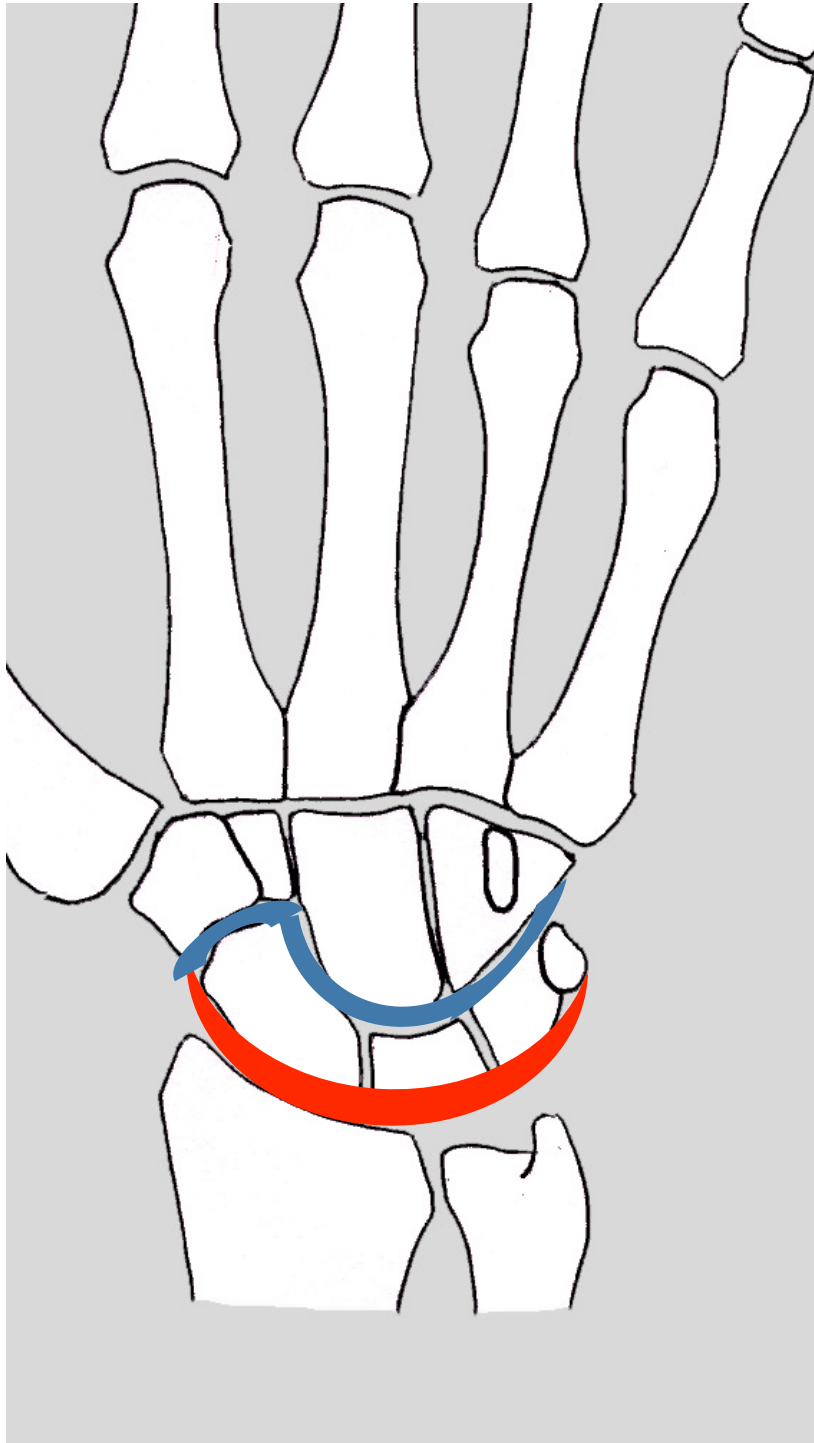
- 3 articulations
 - Radio-carpienne
 - Médiocarpienne



Flexion/Extension



Inclinaison latérale



Biomécanique

- 3 articulations

- Radio-carpienne
- Médiocarpienne



Flexion/Extension

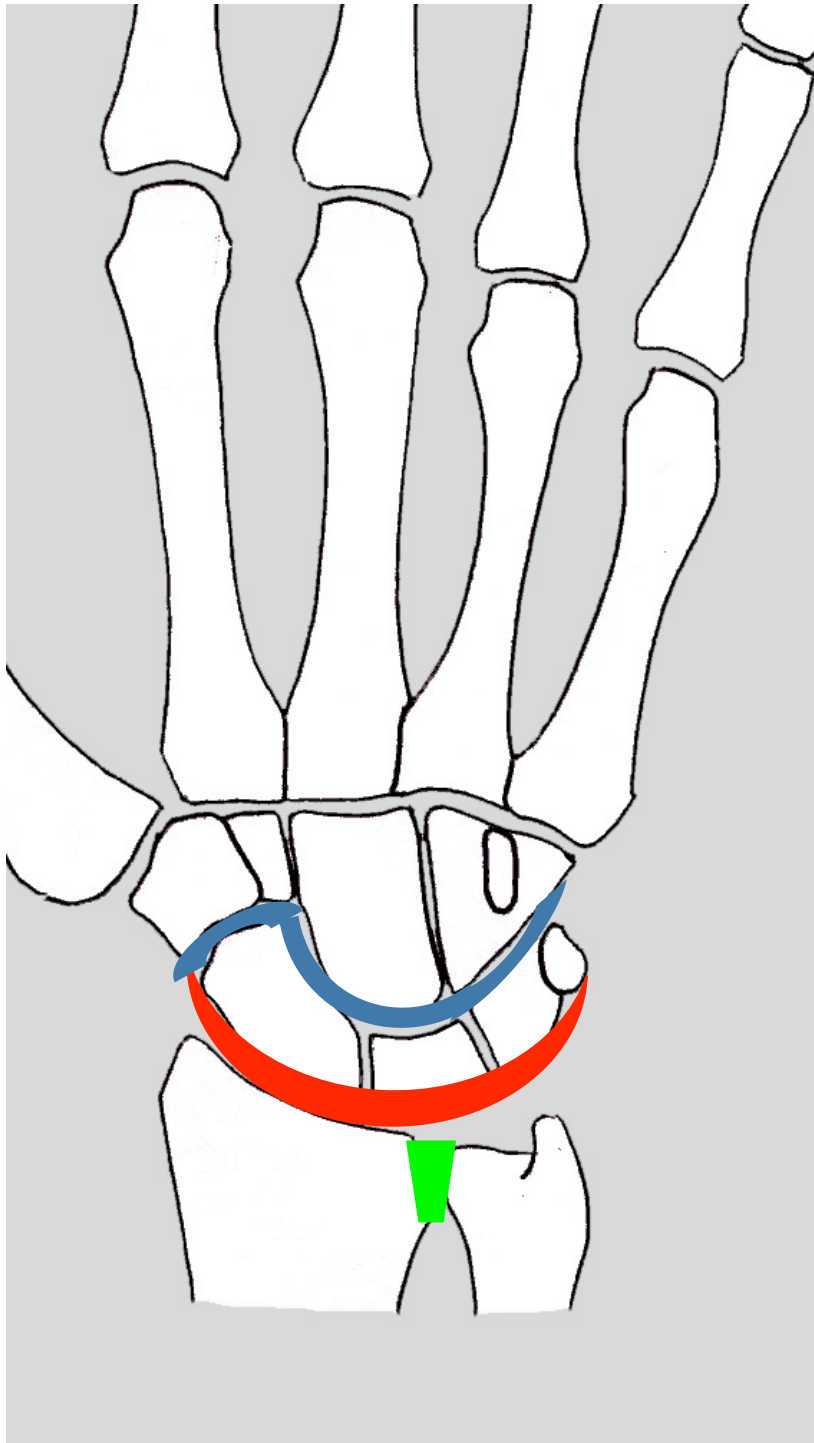


Inclinaison latérale

- Radio-ulnaire distale

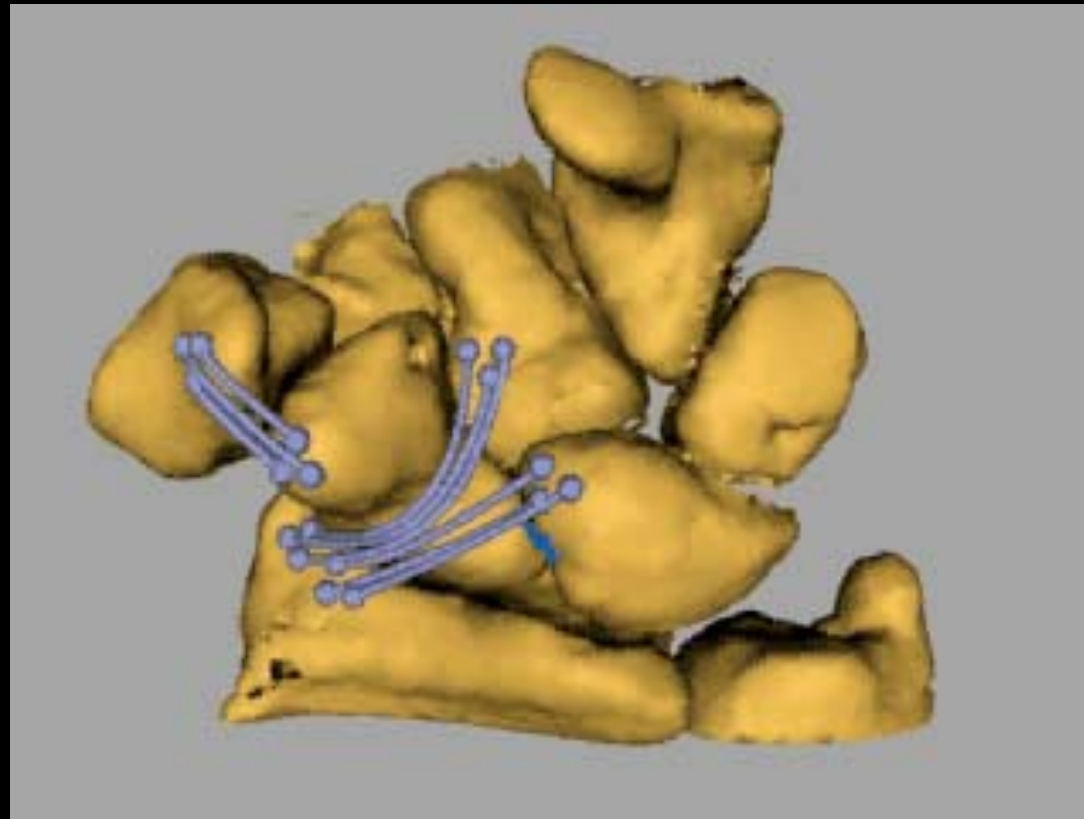


Prono-supination



Biomécanique

- Cinématique complexe
- Importance du scaphoïde



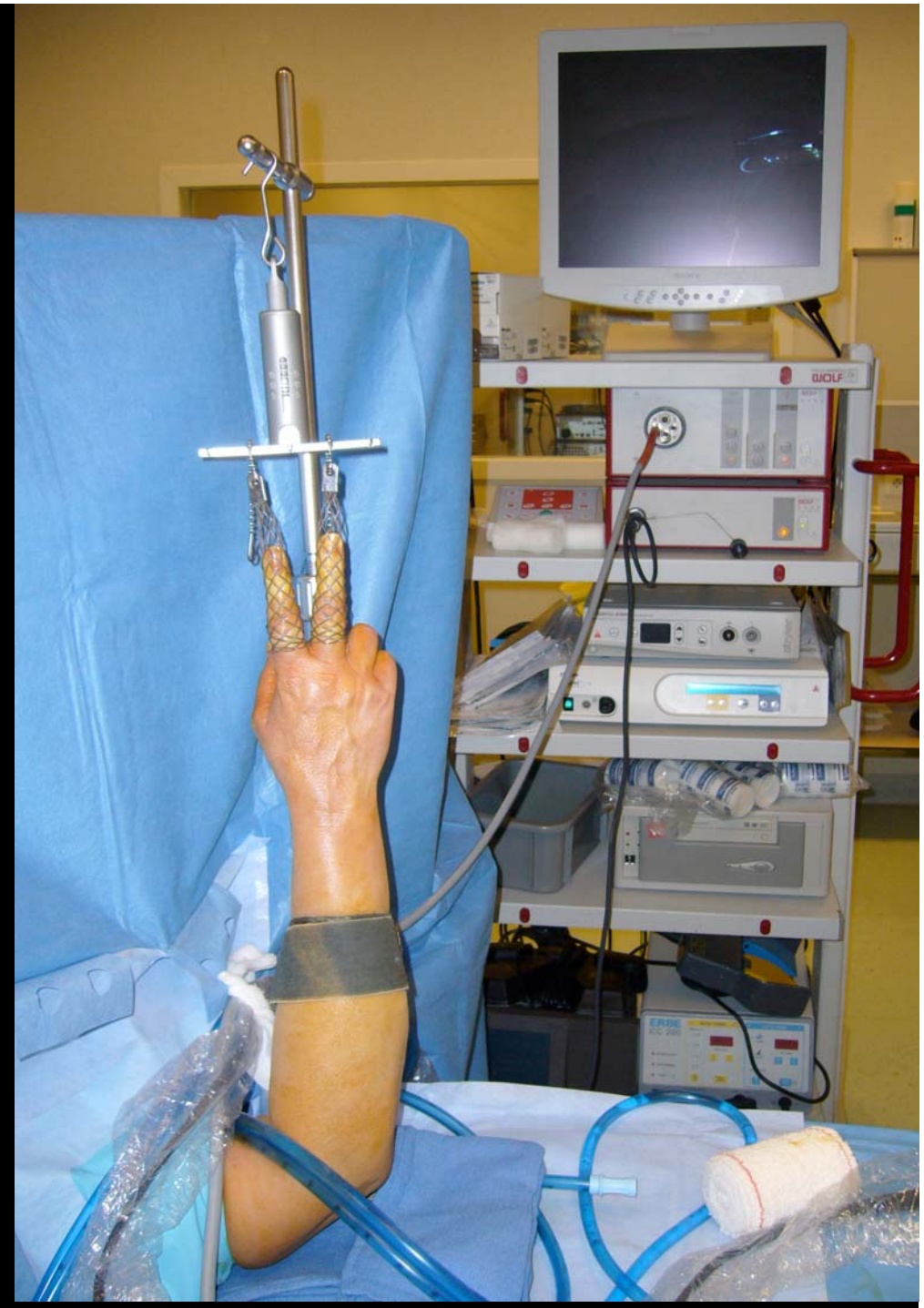Matériel

- Arthroscope
 - Diamètre 2,7 mm
 - Optique 30°
- Crochet palpeur
- Pinces
- Shaver
- Vapr



Installation

- Dispositif de distraction
 - Tour de Whipple
- Anesthésie par bloc plexique
- Garrot pneumatique
- Chirurgie ambulatoire



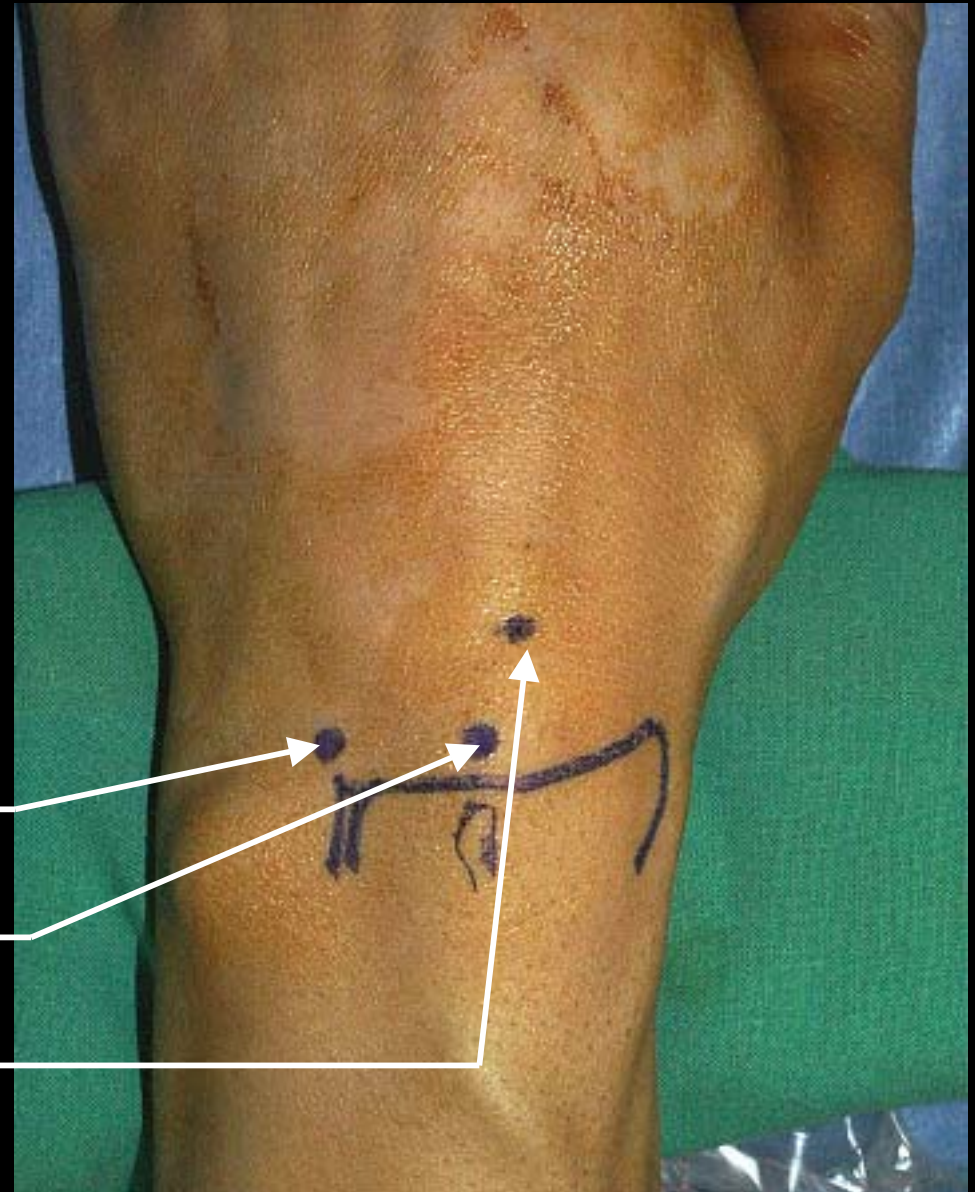Technique

- 3 points d'entrée:

- ✓ 4 - 5

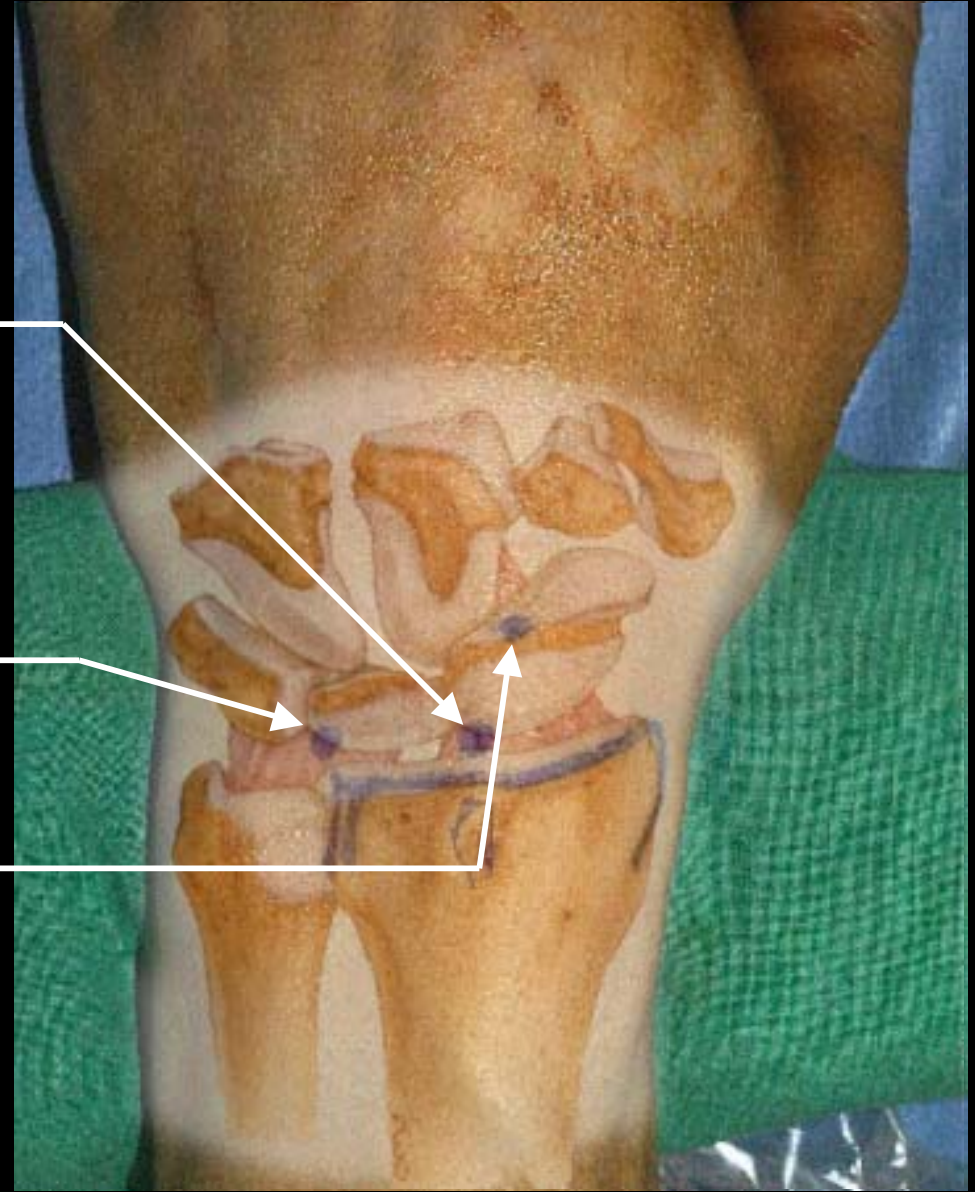
- ✓ 3 - 4

- ✓ Médio carpien radial



Technique

- 3 – 4
 - Radio-carpienne
 - Ligament scapho-lunaire
 - Ligament triangulaire
- 4 – 5
 - Ligament luno–triquétral
- MCR
 - Ligament scapho-lunaire
 - Médio-carpienne

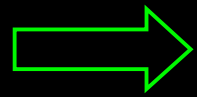


Apport de l'arthroscopie du poignet

- Intérêt diagnostique:
Visualisation directe
 - Des surfaces articulaires
 - Des ligaments intrinsèques
- Intérêt thérapeutique
 - Ligament triangulaire
 - Cartilage
 - Synoviale
 - Fractures

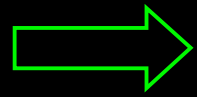
Instabilité scapho-lunaire

- Arthrographie et arthroscanner
 - Perforation minimale

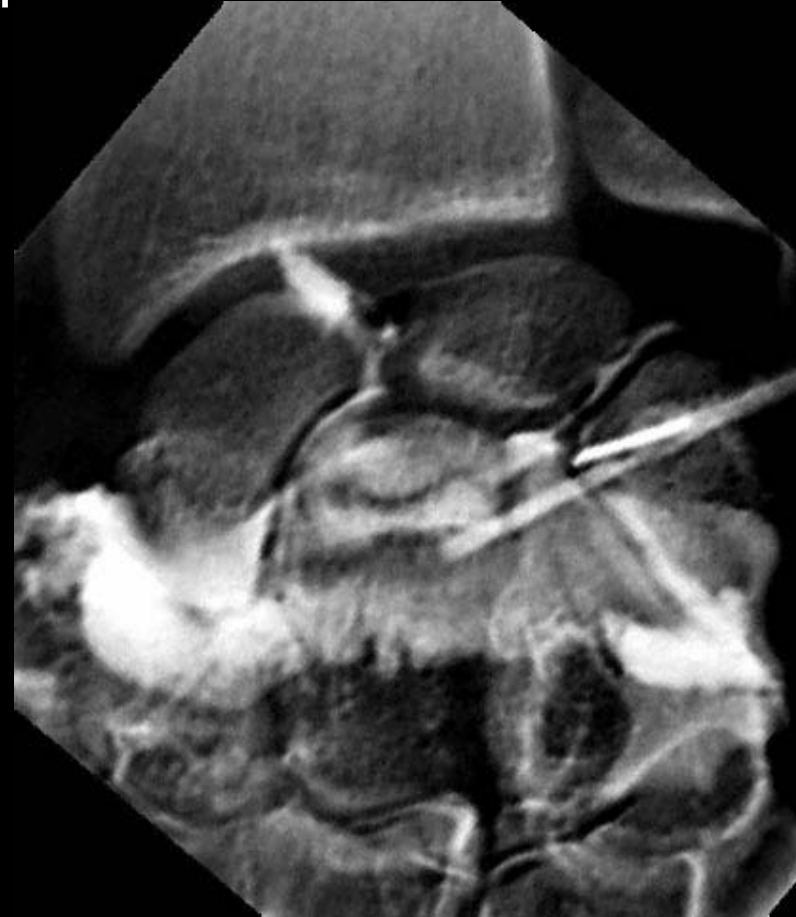

Pas d'indication
chirurgicale

- Brèche ligamentaire étendue



Réparation
ligamentaire

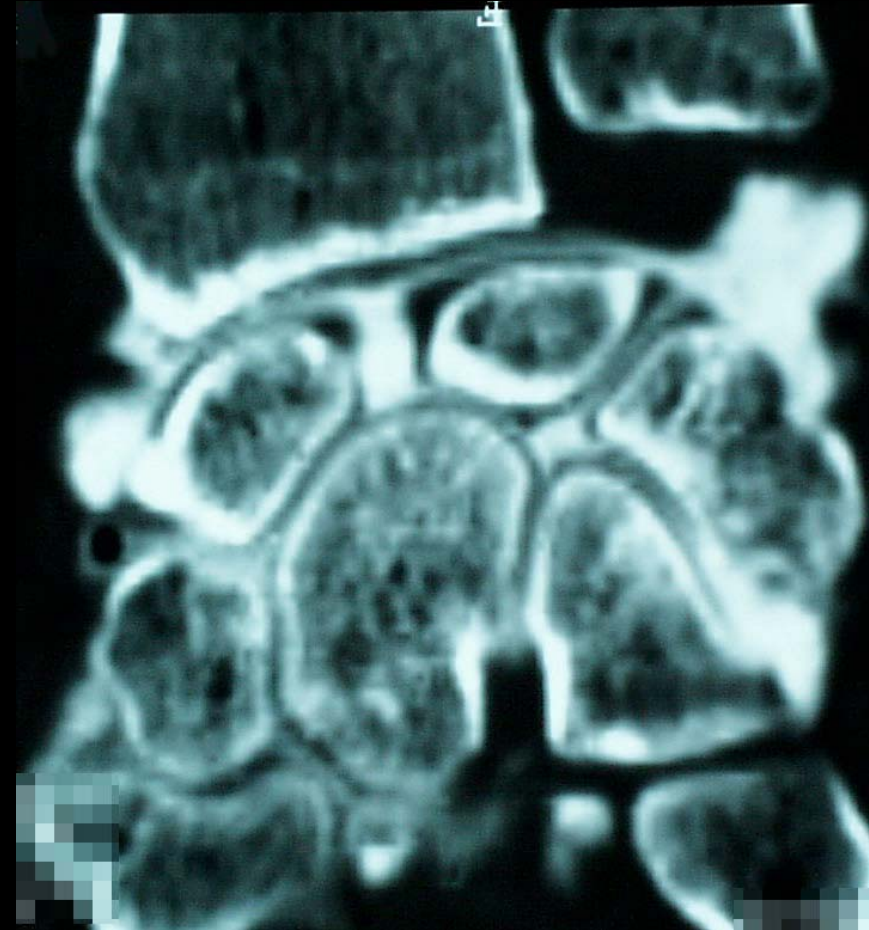

Instabilité scapho-lunaire

- Instabilité statique ou dynamique
 - Etat des surfaces articulaires
 - Présence d'un moignon ligamentaire

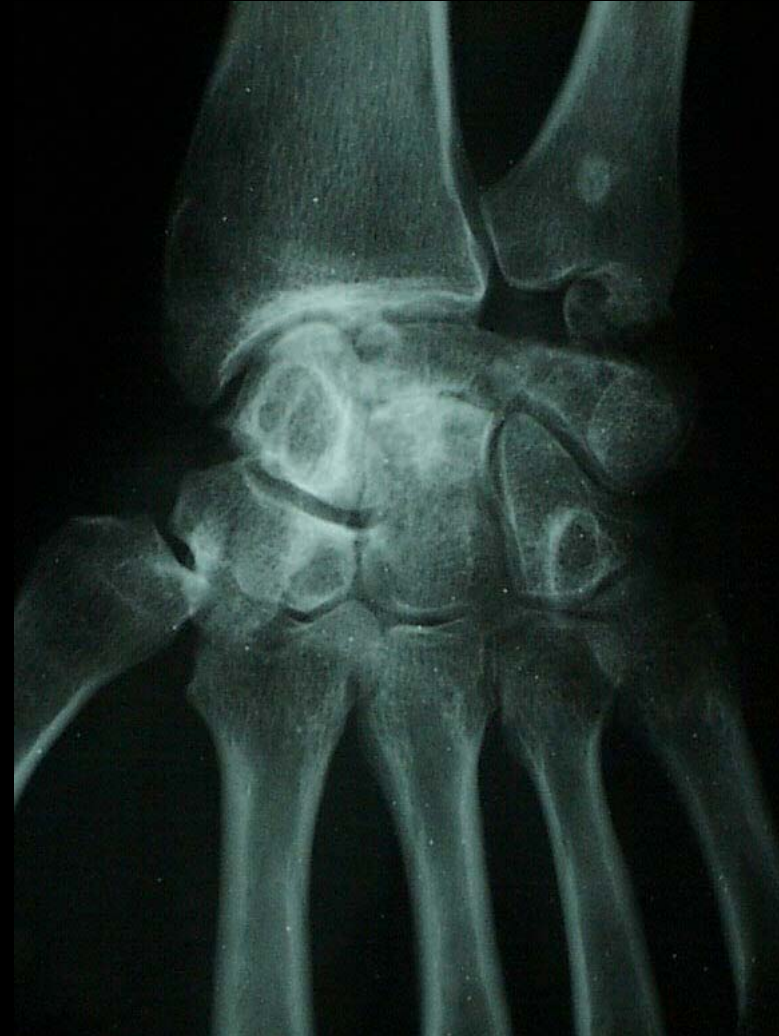➡ Réparation ligamentaire

➡ Traitement palliatif



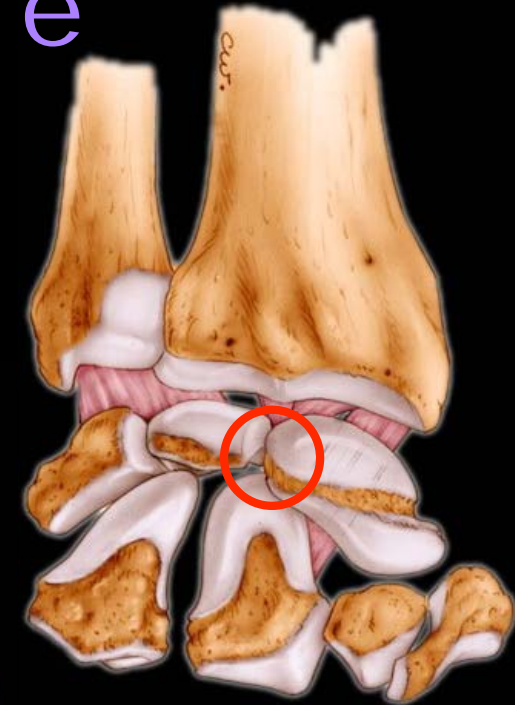
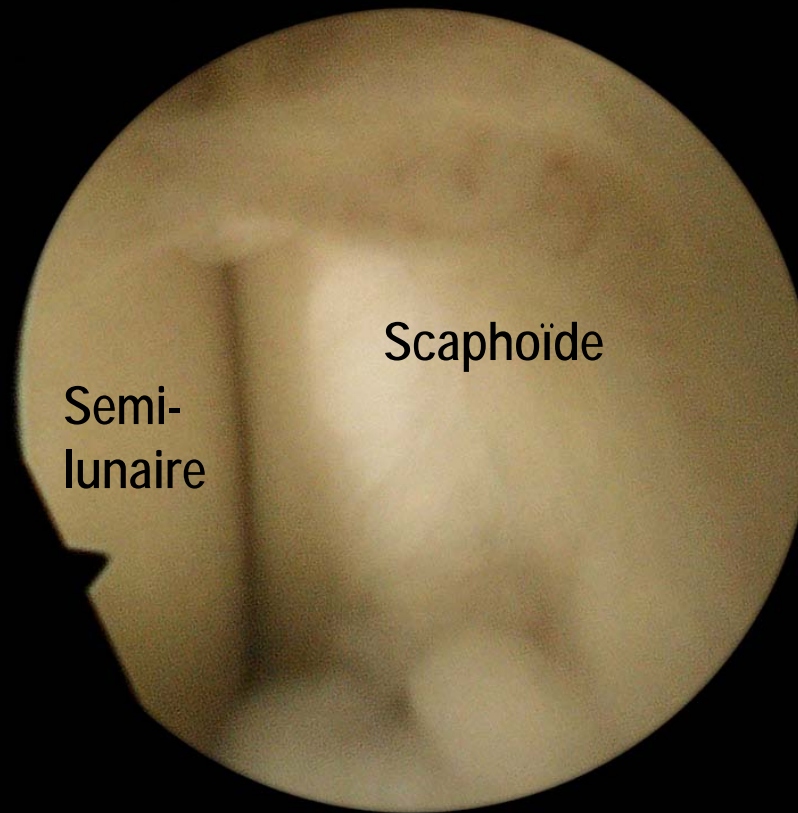
Instabilité scapho-lunaire

- Stade tardif (SLAC-wrist)



Instabilité scapho-lunaire

1. Recherche d'une brèche scapho-lunaire

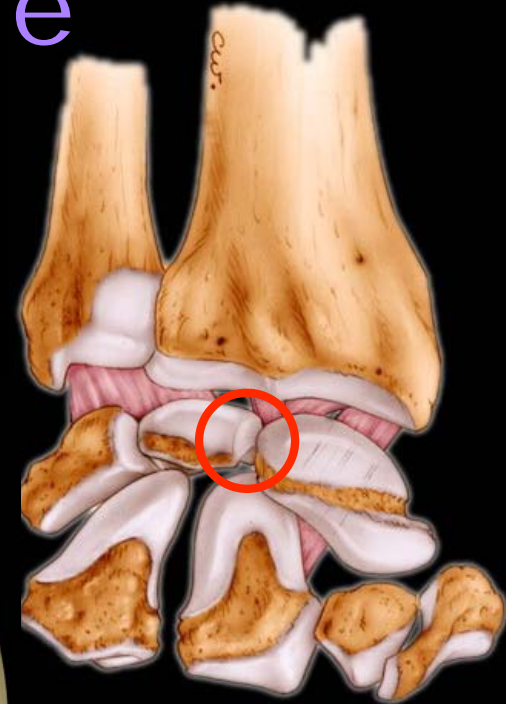
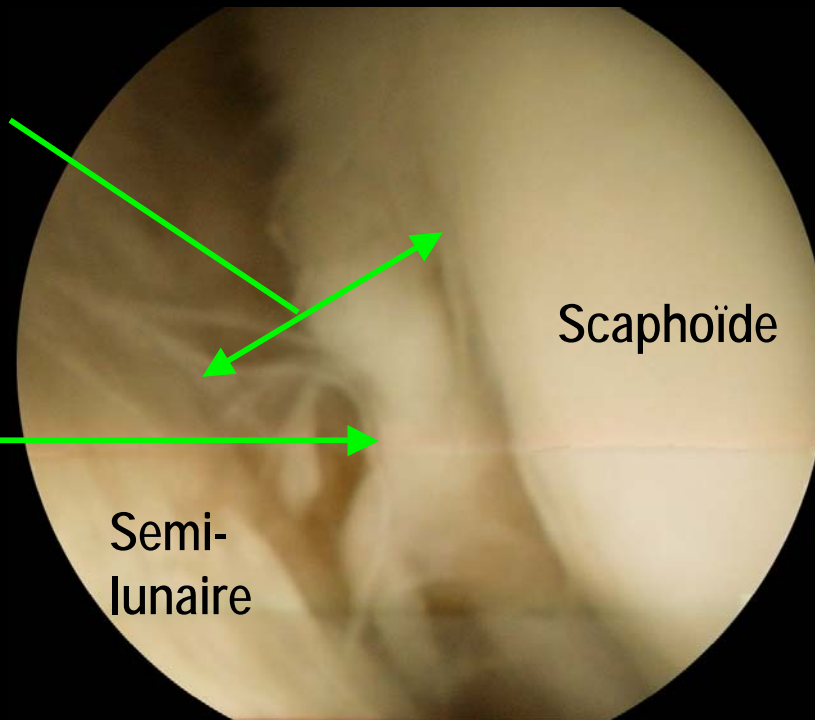


Instabilité scapho-lunaire

1. Recherche d'une brèche scapho-lunaire

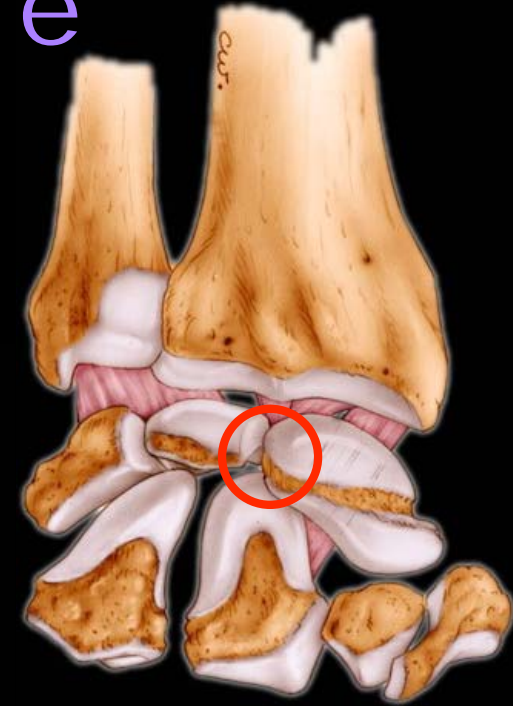
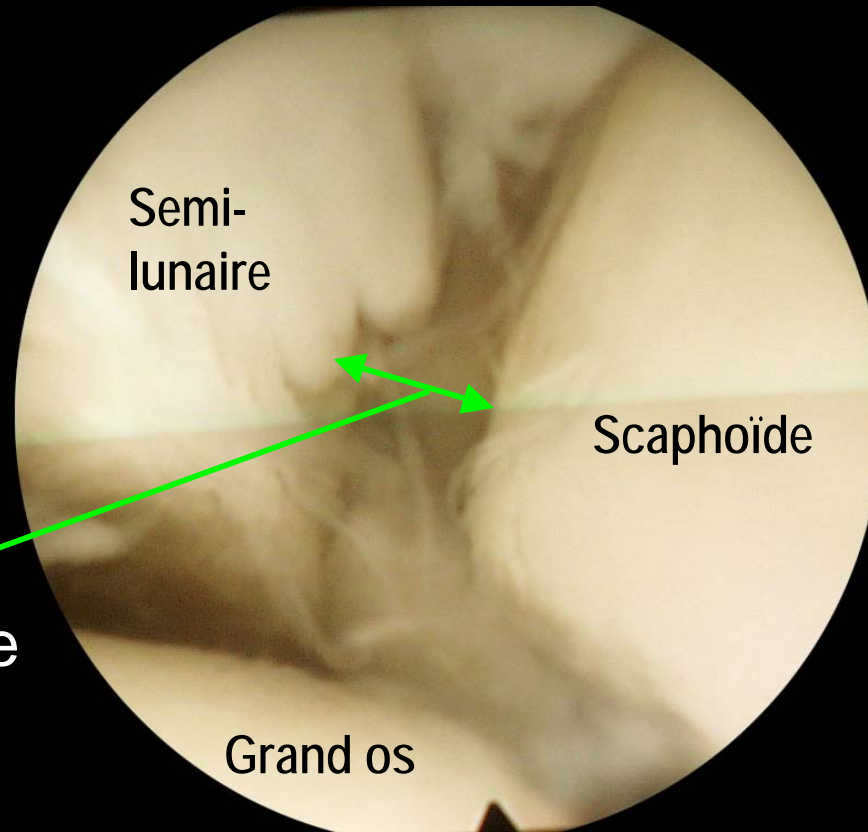
Brèche
scapho-lunaire

Ligament SL
rompu



Instabilité scapho-lunaire

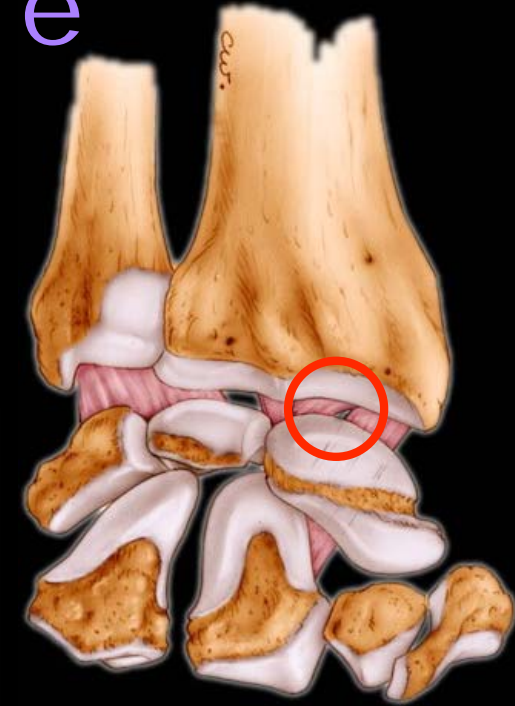
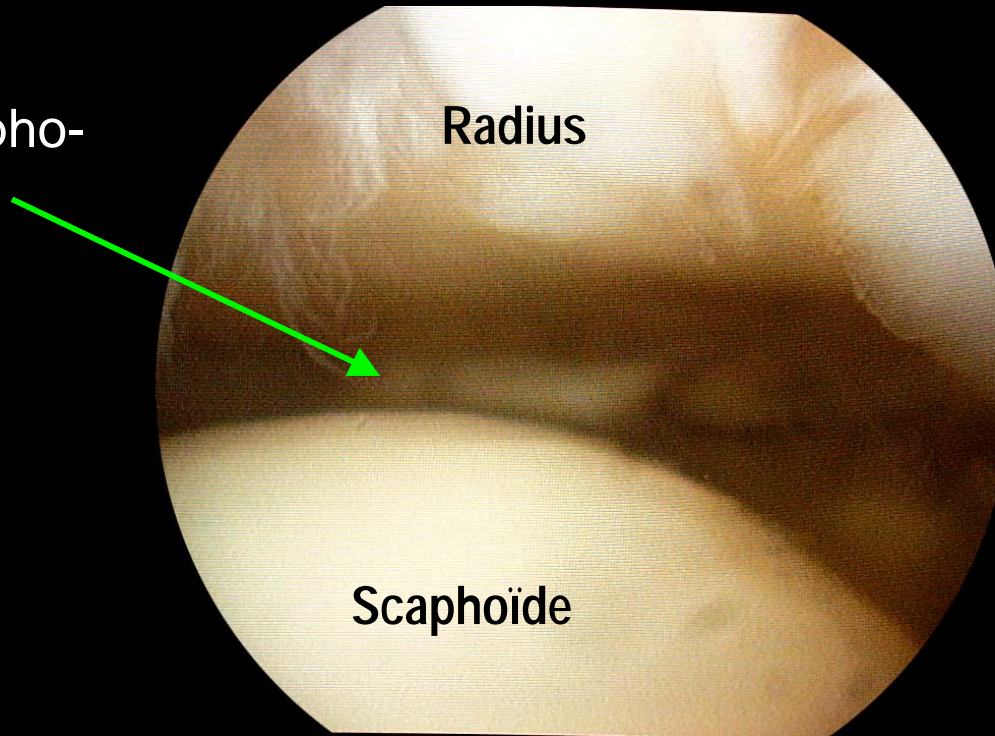
1. Recherche d'une brèche scapho-lunaire



Instabilité scapho-lunaire

2. Examen des surfaces articulaires

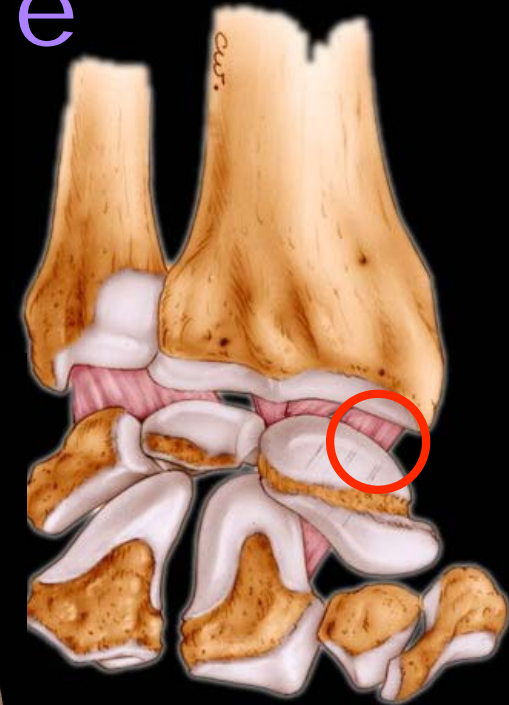
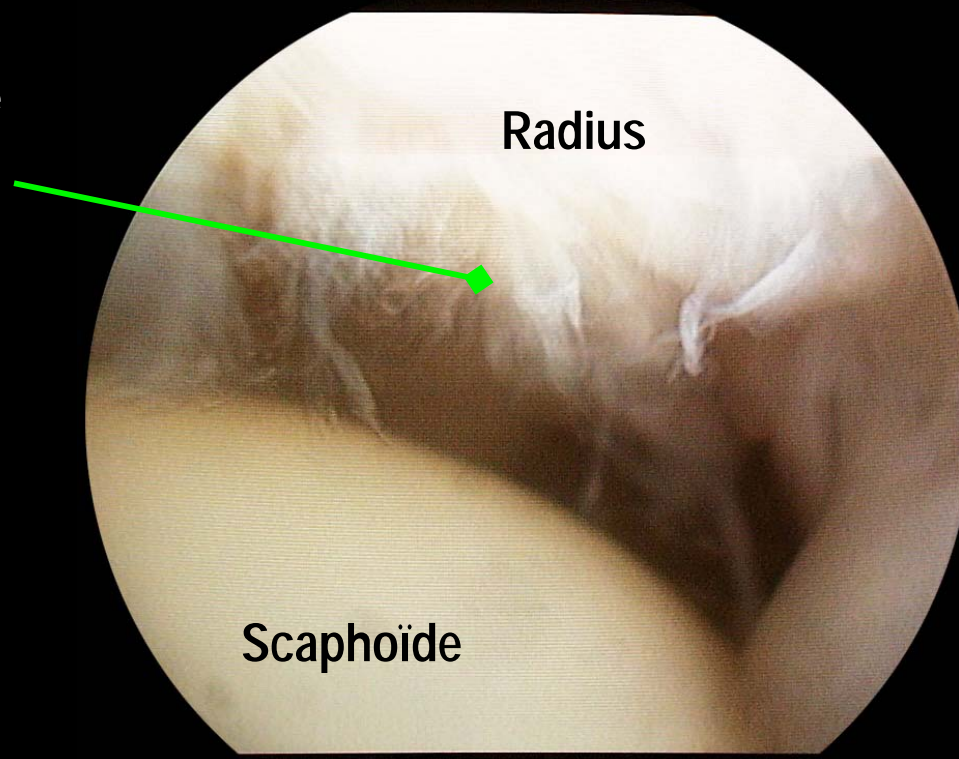
Ligament
radio-scapho-
capital



Instabilité scapho-lunaire

2. Examen des surfaces articulaires

Chondrite
fibrillaire

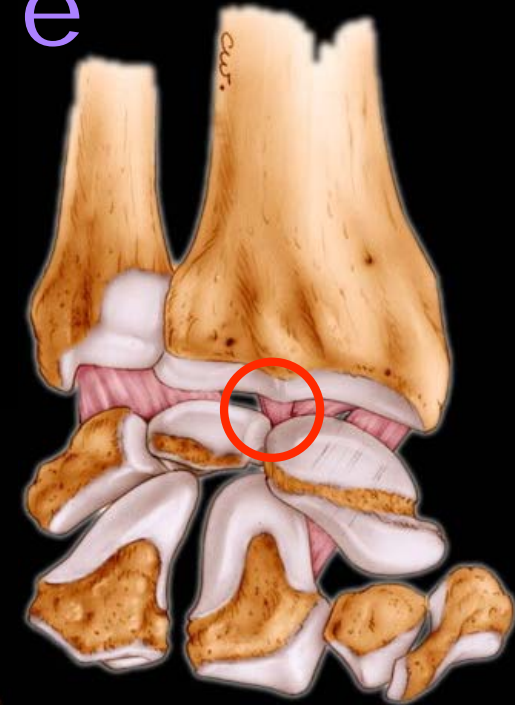
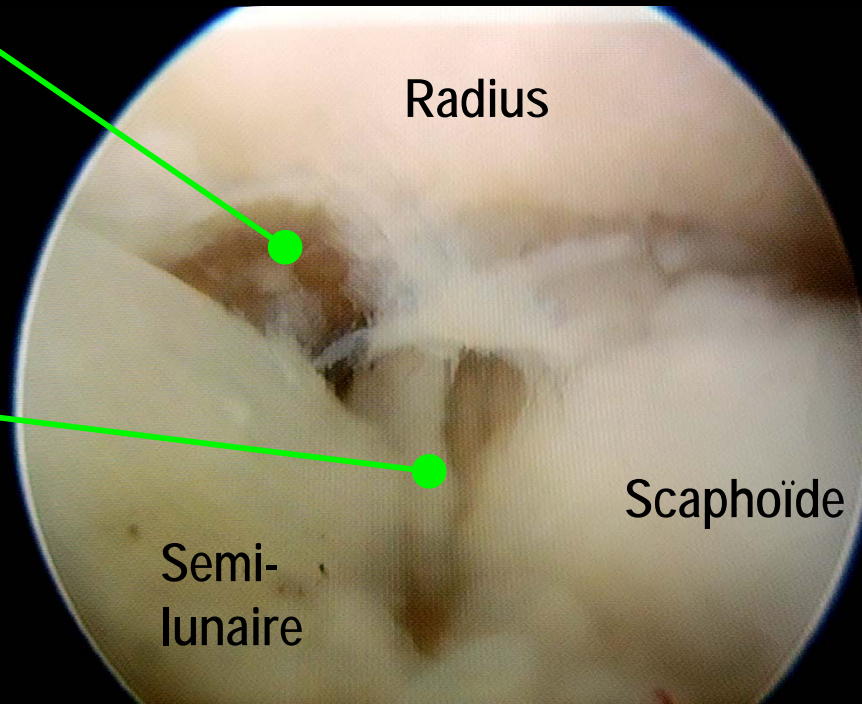


Instabilité scapho-lunaire

2. Examen des surfaces articulaires

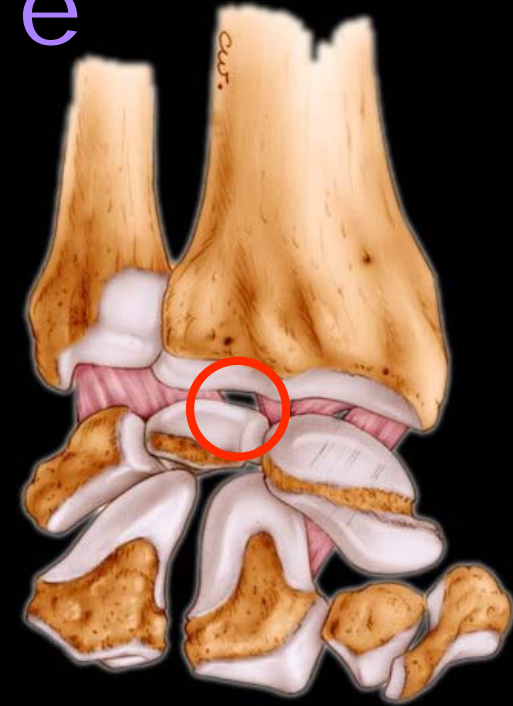
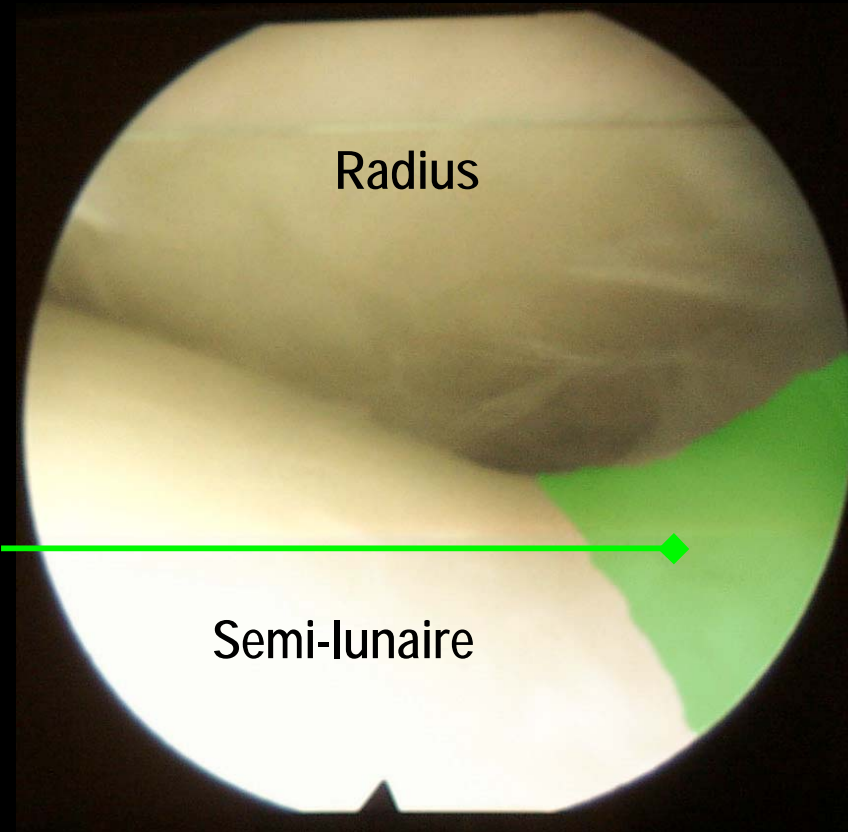
Exposition de l'os sous chondral

Rupture du ligament scapho-lunaire

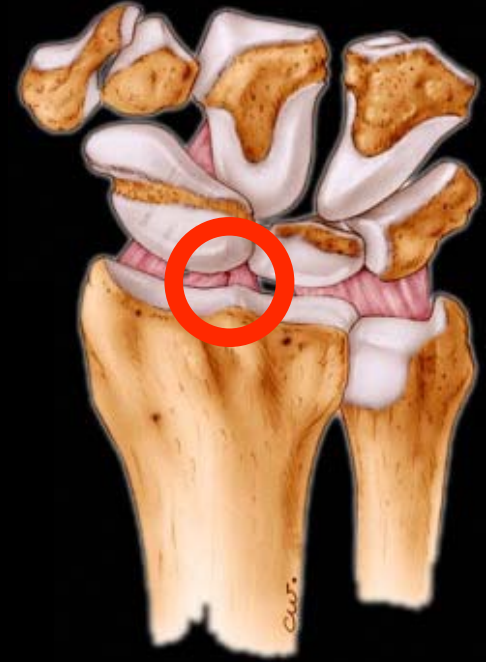


Instabilité scapho-lunaire

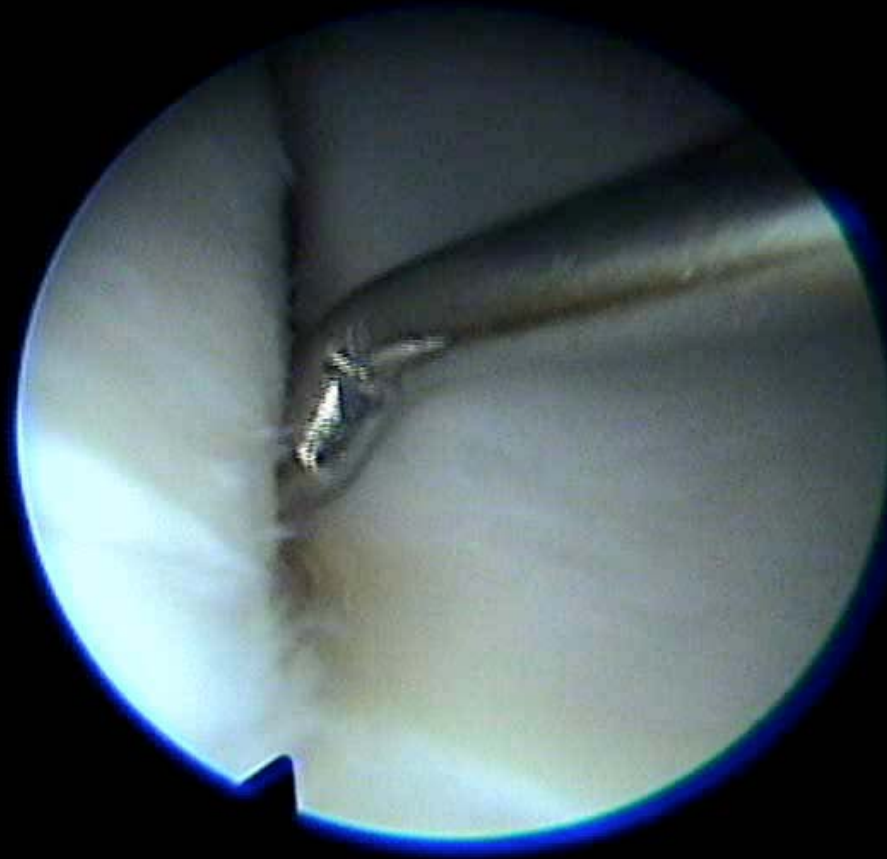
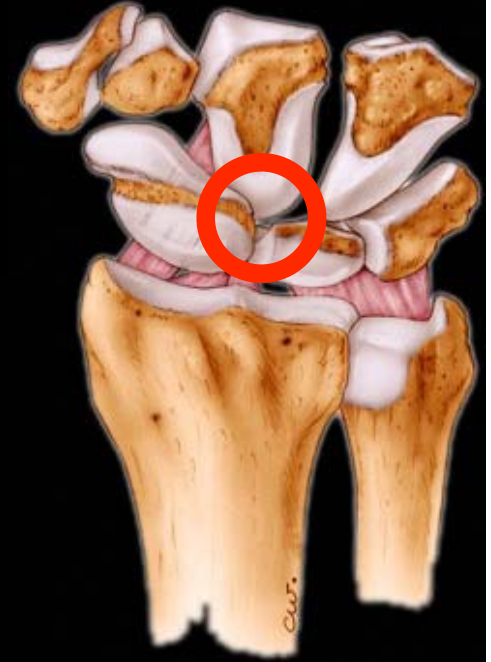
3. Évaluation des possibilités de réparation ligamentaire



Instabilité scapho-lunaire

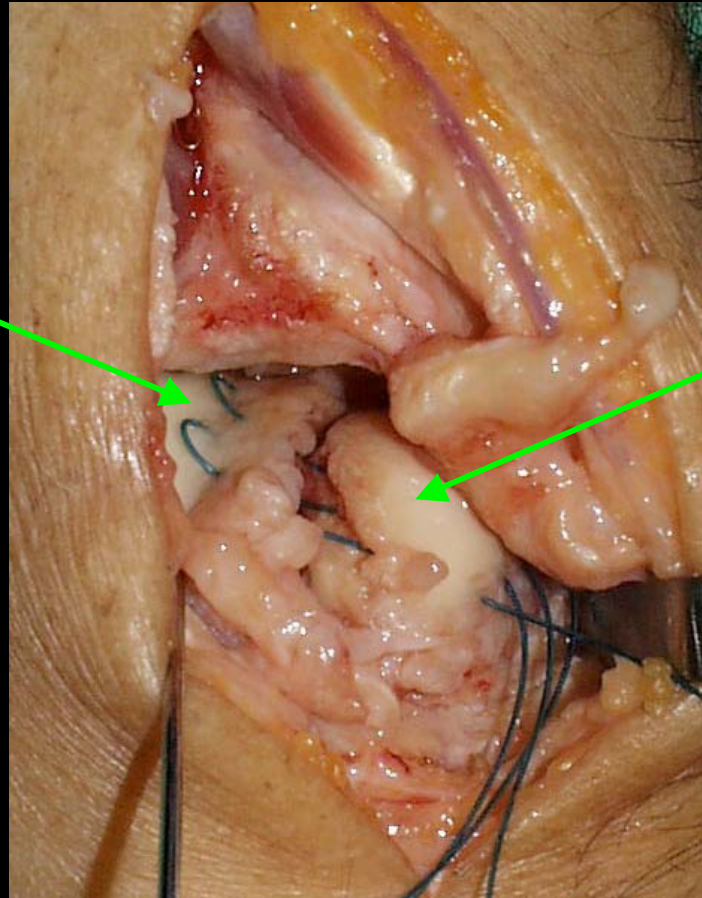


Instabilité scapho-lunaire



Instabilité scapho-lunaire

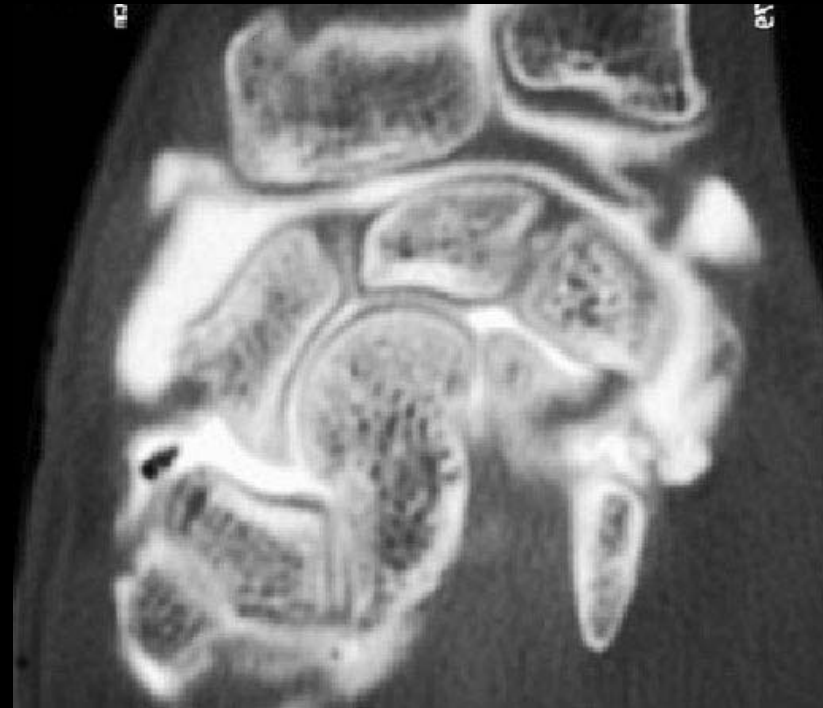Semi-lunaire



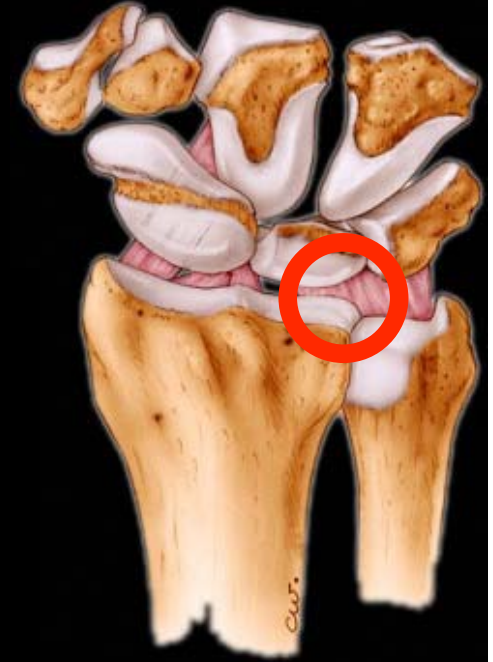
Scaphoïde

Ligament triangulaire

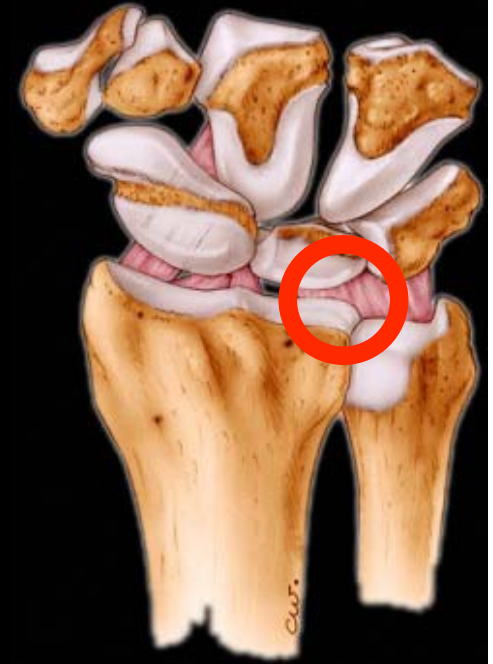
- Intérêt diagnostique
 - Visualisation directe de la lésion
- Intérêt thérapeutique
 - Réinsertion
 - Parage



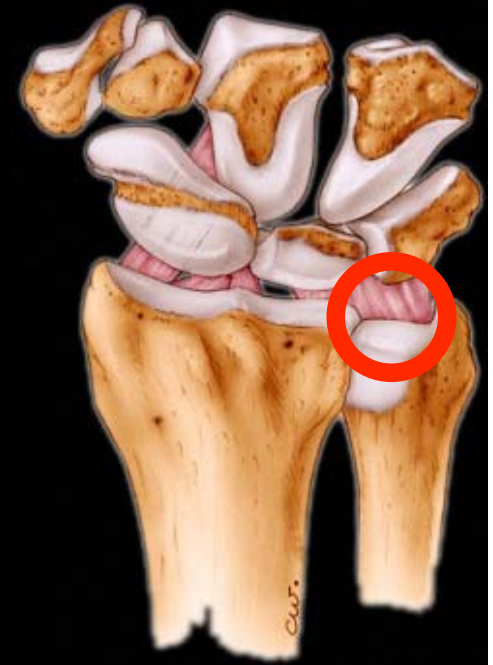
Ligament triangulaire



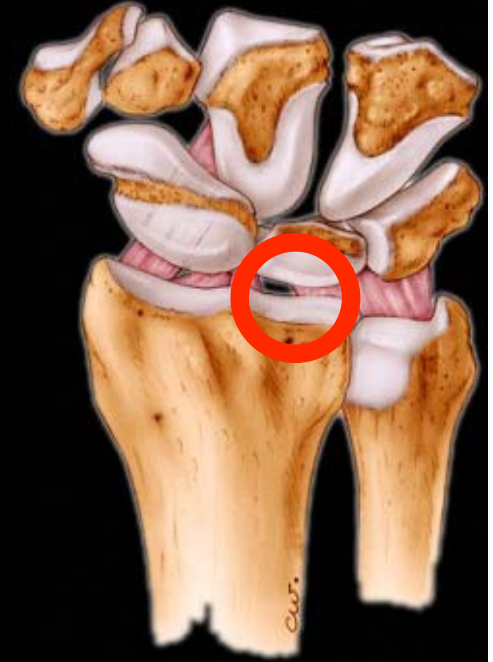
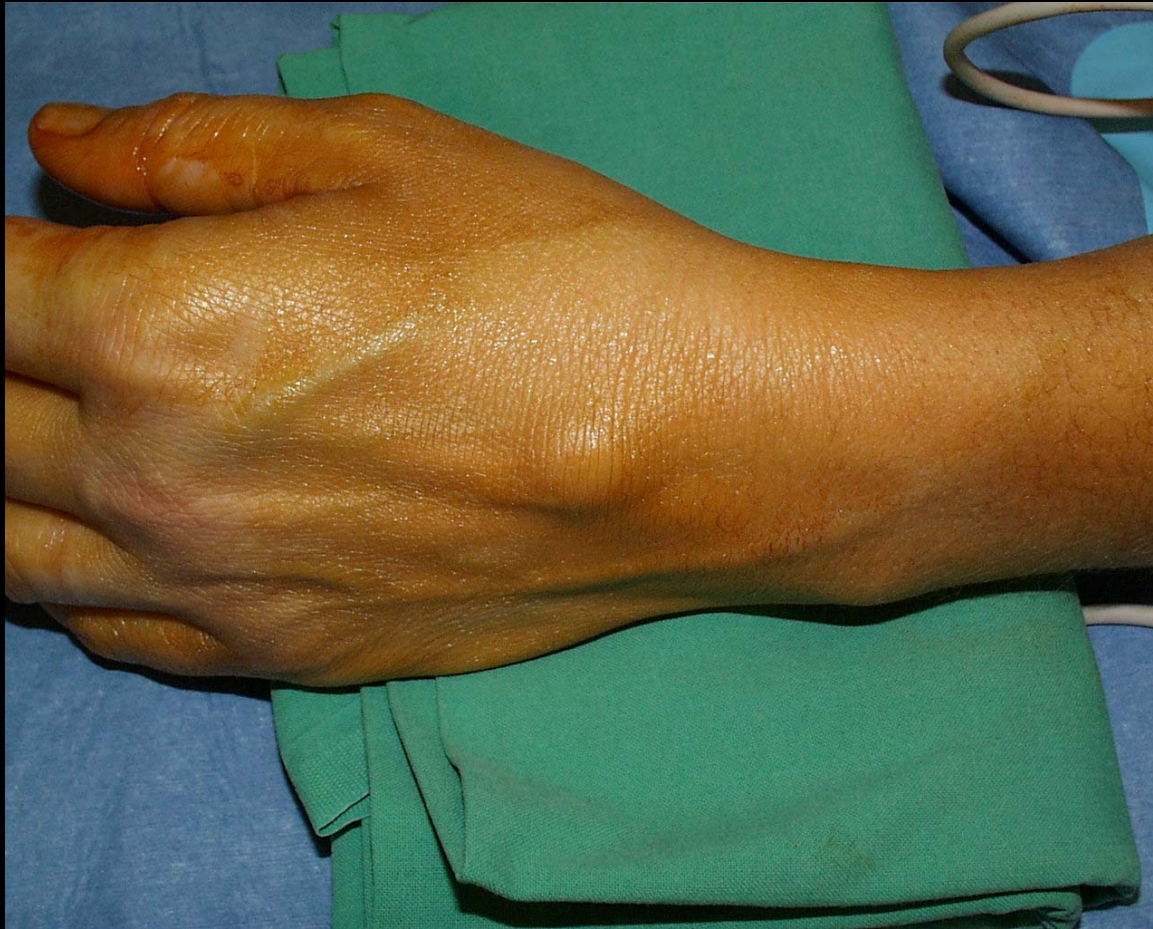Ligament triangulaire



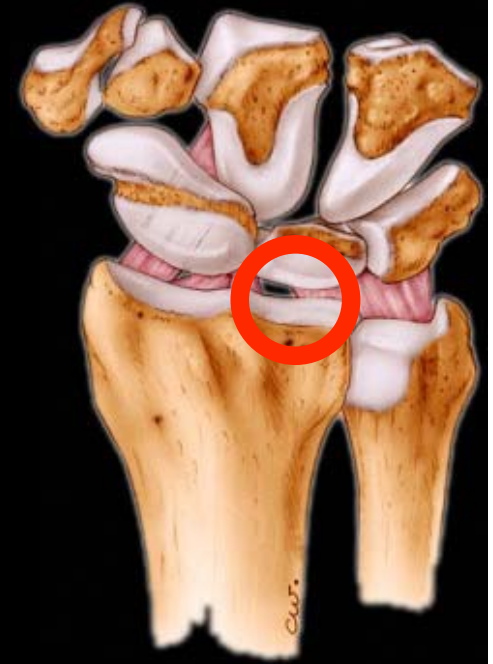
Osteotomie de l'ulna



Kyste synovial



Kyste synovial



Conclusion

- Rôle diagnostique:
 - Lésions ligamentaires scapho-lunaires
 - Lésion du ligament triangulaire
- Thérapeutique:
 - Limite la morbidité liée à l'abord chirurgical: chirurgie du ligament triangulaire, ostéotomie de l'ulna,, kyste synovial
 - Apporte une assistance visuelle à une chirurgie percutanée: fractures radius, scaphoïde

